



**UNIVERSIDADE FEDERAL RURAL DE PERNAMBUCO**  
**DEPARTAMENTO DE MEDICINA VETERINÁRIA**

**RELATÓRIO DE ESTÁGIO SUPERVISIONADO OBRIGATÓRIO (ESO)**  
**ÁREA DE CLÍNICA MÉDICA E CIRÚRGICA DE PEQUENOS ANIMAIS**

Aluno: Gerlison de Mélo Fonsêca

Orientadora: Grazielle Anahy de Sousa Aleixo

Supervisores: Dr. Marcelo Jorge Cavalcanti de Sá e Msc. Robério Silveira de Siqueira Filho

Locais do ESO: Universidade Federal de Campina Grande e Universidade Federal Rural de Pernambuco

RECIFE, 2018.



GERLISON DE MÉLO FONSÊCA

ESTÁGIO SUPERVISIONADO OBRIGATÓRIO (ESO)  
ÁREA DE CLÍNICA MÉDICA E CIRÚRGICA DE PEQUENOS ANIMAIS

**TÉCNICA DE BILLROTH TIPO 1 ASSOCIADO AO DESVIO BIODIGESTIVO  
PELA TÉCNICA DA COLECISTOJEJUNOSTOMIA EM Y DE ROUX PARA  
RESOLUÇÃO DE OBSTRUÇÃO INTRAMURAL DUODENAL EM FELINO –  
RELATO DE CASO**

Relatório realizado como requisito parcial para a obtenção do grau de Bacharel em Medicina Veterinária pela Universidade Federal Rural de Pernambuco sob orientação da Profa. Dra. Grazielle Anahy de Sousa Aleixo.

RECIFE, 2018.



UNIVERSIDADE FEDERAL RURAL DE PERNAMBUCO  
DEPARTAMENTO DE MEDICINA VETERINÁRIA

**TÉCNICA DE BILLROTH TIPO 1 ASSOCIADO AO DESVIO BIODIGESTIVO  
PELA TÉCNICA DA COLECISTOJEJUNOSTOMIA EM Y DE ROUX PARA  
RESOLUÇÃO DE OBSTRUÇÃO INTRAMURAL DUODENAL EM FELINO –  
RELATO DE CASO**

Relatório elaborado por  
GERLISON DE MÉLO FONSÊCA

Aprovado em 27/12/2018

**BANCA EXAMINADORA**

---

Profa. Dra. Grazielle Anahy de Souza Aleixo  
Departamento de Medicina Veterinária

---

Msc. José dos Passos de Queiroz Júnior  
Médico Veterinário

---

M.V. Michelle do Carmo Pereira Rocha  
Residente de Clínica Cirúrgica de Pequenos Animais da UFRPE

---

Msc. Robério Silveira de Siqueira Filho  
Médico Veterinário

*Dedico este relatório aos meus pais, Germano José Torres Fonsêca e Maria Alice de Mélo Fonsêca, e meu irmão Germano Jr., que são a base e a força para que eu chegasse até esse momento.*

## AGRADECIMENTOS

Primeiramente a Deus, pois sem ele nada é possível;

Aos meus pais Sr. Germano e Dona Alice por me apoiarem em minhas decisões e proporcionarem a mim e meu irmão as condições e o apoio necessário em todos os momentos de minha vida;

Ao meu irmão Germano Jr. (Mano) pelo apoio e pela parceria em todas as horas;

Ao meu primo-irmão João Neto (Big Boy) por toda a parceria de sempre; Agradeço ao meu primo Kleiton Melo pelo apoio quando ingressei no curso de Medicina Veterinária.

Aos meus avós paternos e maternos Vô Geraldo, Vó Ivone, Vô Adalberto e Vó Claudeci (*in memoriam*) que aonde quer que estejam estarão sempre presentes guiando nossos caminhos;

À toda minha família: Tios, Tias, Primos e agregados pelo carinho e força prestados;

A todos os meus professores que passaram a mim um pouco do conhecimento que lhes cabiam e lutam para através da educação tentar melhorar o país;

Aos meus amigos e colegas desde o tempo da escola que mesmo longe mantemos o contato e a reciprocidade permanece a mesma de dez anos atrás: Rayana, Glauber, Luiz, Mirella, Rebecka, Carol, Júlio e Ivo;

Aos colegas durante o período que fiz a graduação de zootecnia Rodrigo Melo, Bruna Lucena, Rafaela Falcão, Rafaela Omena, Tarlan Milanez, Regina Célia, Hugo Nascimento.

Aos mestrandos e doutorandos Paulo Marcio, Karla Katiene, Luciola Vilarim, Ana Cecília, Gustavo Vasconcelos, Daniel Cardoso, que tive a oportunidade de ajudar nos experimentos quando fui PIBIC na graduação de zootecnia, obrigado por dividirem um pouco de seu conhecimento para minha formação;

A todos que fazem parte da Clínica Veterinária de Olinda, por me oportunizarem estagiar e aprender nesta casa e me ensinarem o verdadeiro sentido da medicina veterinária. Meu muito obrigado a Dr. João Emilio Cruz,

Dr<sup>a</sup> Andrea Cruz, Dr. Josenaldo Macedo, Dr<sup>a</sup> Vanessa Marques, Dr<sup>a</sup> Claudia Cruz, Dona Nuria, Elias, Alexandre Arruda, Seu Marcos e Dona Ceça;

Aos meus companheiros de estágio Maria Helena, Nathalia Nunes, Daniella Fagundes, Karine Camargo, Lucas Leandro, Hyandy, Alzira, Gabriela Ratis, Gabriela Magi e João;

À 4 Patas e VITA-24h, que me concederam estágio.

Aos meus colegas e amigos da Turma SV3 que me acolheu logo quando ingressei no curso e me proporcionou ótimos momentos durante esses quatro anos de convívio;

Aos meus companheiros e amigos de trabalhos, estudos e empreitadas Marciella Freitas, Hannah Lizandra, Gabriella Ratis, Mayran Ramos, Lais Cabral, Renan, Isabela Lustosa, Roseane Pimentel, Elaine, Veridiana Alves, Natahlia Regina, Luan Alexander, Rumennigue, Lais Vander Leen e Sandrielle Vatusé;

Ao grande colega e amigo Fred Costa, pelo companheirismo, conversas e conselhos durante a graduação e o ESO, afinal vale lembrar que *“É sempre melhor um treinamento forte para se ter um combate fraco”*;

À toda Turma SV1 que também tive a oportunidade estudar e compartilhar momentos da graduação;

À todos que fazem parte foi HV-UFCG pelo acolhimento e atenção prestada durante o ESO, especialmente Max, Jailson, Victor Lacerda, Francisco Segundo, Edla, Jardel e Fernanda.

À toda equipe do bloco cirúrgico do HOVET-UFRPE Robério Siqueira, Fábio, Jesualdo, Vera, Josy, Ilma, Keytyene, Jacson, Carol, Abmael, Marina, Vanessa, Michelle, Romulo, Raquel e todos os professores;

À Adriano, José dos Passos (Zé), Jessica, Ewerton, Chalegre, Vanessa, Rafael, Sabrina e Daniela, amigos que a veterinária me proporcionou conhecer;

Às Professoras Evilda Rodrigues de Lima e Sandra Regina pela atenção e conselhos durante e após minha monitoria em semiologia veterinária;

À Professora Grazielle Aleixo pela oportunidade de me orientar durante o ESO;

À todos os animais que me proporcionaram o aprendizado durante a graduação.

## LISTA DE FIGURAS

<b>CAPÍTULO I -VIVÊNCIA DO ESTÁGIO SUPERVISIONADO OBRIGATÓRIO.....</b>	<b>2</b>
<b>Figura 1:</b> Fachada do Hospital Veterinário Prof. Dr Ivon Macêdo Tabosa da UFCG na cidade de Patos/PB. ....	4
<b>Figura 2:</b> Setores HV/UFCG .....	5
<b>Figura 3:</b> Estrutura HV/UFCG .....	6
<b>Figura 4:</b> Bloco cirúrgico HV/UFCG .....	6
<b>Figura 5:</b> Fachada do HOVET/UFRPE.....	9
<b>Figura 6:</b> Bloco cirúrgico HOVET/UFRPE .....	10
<b>Figura 7:</b> Sala da Rotina Cirúrgica do HOVET/UFRPE.....	11
<b>CAPITULO II – TÉCNICA DE BILLROTH TIPO 1 ASSOCIADO AO DESVIO BILIODIGESTIVO PELA TÉCNICA DA COLECISTOJEJUNOSTOMIA EM Y DE ROUX PARA RESOLUÇÃO DE OBSTRUÇÃO INTRAMURAL DUODENAL EM FELINO – RELATO DE CASO.....</b>	<b>14</b>
<b>Figura 1:</b> Nodulação no duodeno em região de ducto biliar e pancreático .....	18
<b>Figura 2:</b> Nodulação duodenal.....	18
<b>Figura 3:</b> Técnica de Bilroth Tipo 1 .....	19
<b>Figura 4:</b> Colescistojejunostomia pela técnica Y de Roux para realização do desvio biodigestivo .....	20
<b>Figura 5:</b> Esquema do sistema digestivo (porção cranial) dos felinos .....	23
<b>Figura 6:</b> Esquema da Técnica Billroth Tipo 1 .....	25
<b>Figura 7:</b> Esquema do desvio biliodigestivo, realizado pela Técnica da Colecistojejunostomia em Y de Roux.....	26



## LISTA DE GRÁFICOS

<b>CAPÍTULO I - VIVÊNCIA DO ESTÁGIO SUPERVISIONADO OBRIGATÓRIO.....</b>	<b>2</b>
<b>Gráfico 1:</b> Procedimentos realizados no setor de clínica cirúrgica do HV/UFMG durante a realização do ESO. ....	7
<b>Gráfico 2:</b> Espécies atendidas no setor de clínica cirúrgica do HV/UFMG durante a realização do ESO.....	8
<b>Gráfico 3:</b> Procedimentos realizados no setor de clínica cirúrgica do HOVET/ UFRPE durante a realização do ESO. ....	12
<b>Gráfico 4:</b> Espécies atendidas no setor de clínica cirúrgica do HOVET/UFRPE durante a realização do ESO. ....	13

## LISTA DE SIGLAS E ABREVIATURAS

**ESO** - Estágio Obrigatório Supervisionado

**UFRPE** - Universidade Federal Rural de Pernambuco

**UFCG** - Universidade Federal de Campina Grande

**HV/UFCG** - Hospital Veterinário Prof. Dr. Ivon Macêdo Tabosa da Universidade Federal de Campina Grande

**HOVET/UFRPE**- Hospital Veterinário da Universidade Federal Rural de Pernambuco

**Kg** - Quilograma

**OH** - Ovário Histerectomia

**ALT** - Alanina Aminotransferase

**FA**- Fosfatase Alcalina

**GGT**- Gamaglutamiltransferase

**PPT** - Proteína Total

**USG** - Ultrassonografia

**FIV** - Vírus da Imunodeficiência Felina

**FeIV** - Vírus da Leucemia Felina

**mg/kg** - Miligrama por quilo

**PDS** - Polidioxonona

**°C**- Graus Celsius

## SUMÁRIO

<b>CAPÍTULO I- VIVÊNCIA DO ESTÁGIO SUPERVISIONADO .....</b>	<b>2</b>
1. INTRODUÇÃO .....	3
2. ATIVIDADES DESENVOLVIDAS DURANTE O PERÍODO DO ESTÁGIO SUPERVISIONADO OBRIGATÓRIO.....	3
2.1HOSPITAL VETERINÁRIO PROF. DR. IVON MACÊDO TABOSA/UFCG .....	3
2.1.1 Infra-estrutura.....	4
2.1.2 Atividades desenvolvidas no setor de clínica cirúrgica .....	6
2.2HOSPITAL VETERINÁRIO DA UFRPE .....	8
2.2.1 Infra-estrutura do Hospital Veterinário .....	9
2.2.2 Atividades desenvolvidas no setor de clínica cirúrgica .....	11
3. CONCLUSÃO .....	13
<b>CAPÍTULO II- TÉCNICA DE BILLROTH TIPO 1 ASSOCIADO AO DESVIO BIODIGESTIVO PELA TÉCNICA DA COLECISTOJEJUNOSTOMIA EM Y DE ROUX PARA RESOLUÇÃO DE OBSTRUÇÃO INTRAMURAL DUODENAL EM FELINO – RELATO DE CASO.....</b>	<b>14</b>
Resumo:.....	15
1. INTRODUÇÃO .....	15
2. DESCRIÇÃO DO CASO .....	16
3. DISCUSSÃO .....	21
4. CONCLUSÃO .....	27
5. REFERÊNCIAS.....	27

*"É preciso três meses para aprender a fazer uma cirurgia, três anos para saber quando é preciso fazê-la e 30 anos para saber quando não se deve fazer uma operação".*

Henry Marsh

## **CAPÍTULO I**

### **VIVÊNCIA DO ESTÁGIO SUPERVISIONADO OBRIGATÓRIO**

## **1. INTRODUÇÃO**

O Estágio Supervisionado Obrigatório (ESO) possui a finalidade de despertar em cada estudante a compreensão das teorias durante todo o curso de graduação e suas aplicabilidades, além de estimular as habilidades profissionais nas diferentes áreas de atuação dentro da sociedade. O referido estágio é requisito fundamental para a conclusão do curso de Bacharelado em Medicina Veterinária da Universidade Federal Rural de Pernambuco (UFRPE).

O ESO foi realizado no período de 18 de setembro a 04 de dezembro de 2018, na área de Clínica Cirúrgica de Pequenos Animais, no Hospital Veterinário Prof. Dr. Ivon Macêdo Tabosa da Universidade Federal de Campina Grande (HV/UFCG) e no Hospital Veterinário da Universidade Federal Rural de Pernambuco (HOVET/UFRPE).

## **2. ATIVIDADES DESENVOLVIDAS DURANTE O PERÍODO DO ESTÁGIO SUPERVISIONADO OBRIGATÓRIO**

### **2.1 HOSPITAL VETERINÁRIO PROF. DR. IVON MACÊDO TABOSA/UFCG**

O HV/UFCG está localizado na cidade de Patos, estado da Paraíba. Possui papel significativo para a população do Sertão paraibano e regiões vizinhas, abrangendo localidades do estado de Pernambuco, Rio Grande do Norte e Ceará, chegando a atender produtores de mais de 40 municípios destes estados (Figura 1).

Fundado no dia 03 de maio de 1983 o HV/UFCG atende a população nas áreas de Clínica Cirúrgica de Pequenos e Grandes Animais, Clínica Médica de Pequenos e Grandes Animais, Obstetrícia, Ginecologia, Andrologia, Análise Laboratorial, Anatomia Patológica, Radiologia e Ultrassonografia, além do Atendimento de Animais Silvestres. Todos os atendimentos são realizados por Professores, Técnicos e Residentes e são acompanhados pelos alunos.



Figura 1: Fachada do Hospital Veterinário Prof. Dr Ivon Macêdo Tabosa da UFCG na cidade de Patos/PB.

Fonte: Arquivo Pessoal, 2018.

O atendimento ao público se dá de segunda a sexta feira, no horário de 7 as 11 horas e das 14 às 18 horas. A marcação de consultas acontece diariamente, por ordem de chegada. São disponibilizadas nove fichas pela manhã e seis fichas no período da tarde, além dos atendimentos de retorno e emergências que passam por uma triagem inicial e quando confirmadas são encaminhadas para o devido tratamento. As consultas e demais procedimentos são gratuitas apenas para pacientes cujo tutor seja beneficiário de algum programa de assistência social, sendo cobrado um valor simbólico para os demais pacientes.

### 2.1.1 *Infra-estrutura*

O HV/UFCG é dividido em setores com prédios próprios e atividades que variam entre Clínica Médica e Internamento de Grandes Animais, Clínica Médica e Internamento de Pequenos animais, Patologia Animal, Reprodução, Patologia Clínica, Cirurgia de Grandes e Pequenos Animais e Diagnóstico por Imagem (Figura 2).



Figura 2: Setores HV/UFCG

A - Setor de clínica cirúrgica, B - Setor de clínica médica, C - Setor de reprodução e grandes animais.

Fonte: Arquivo Pessoal, 2018.

O setor de Clínica Médica de Pequenos Animais possui recepção e sala de espera climatizada, ambulatórios para atendimento clínico, sala de emergência e internamento, para cães e gatos separadamente, assim como uma sala para doenças infecciosas (Figura 3).



Figura 3: Estrutura HV/UFCG. A - Recepção e sala de espera, B - Ambulatórios Clínicos, C- Ambulatórios, salas de internamento, sala de emergência.

Fonte: Arquivo Pessoal, 2018.



O setor de Clínica Cirúrgica dispõe de ambulatório próximo à Clínica Médica para realização de avaliação clínica e pequenos procedimentos (retirada de pontos, atendimento pré e pós cirúrgico, curativos, esofagostomia, etc), vestiários, lavabo, sala de esterilização e acomodação de material estéril, sala pré-cirúrgica/sala anestésica e sala cirúrgica de pequenos e grandes animais (Figura 4).



Figura 4: Bloco cirúrgico HV/UFCG. A - Sala cirúrgica, B - Ambulatório clínica cirúrgica, C - Lavabo, D - Sala pré-cirúrgica/ anestésica, E- Sala de esterilização.  
Fonte: Arquivo Pessoal, 2018.

### 2.1.2 Atividades desenvolvidas no setor de clínica cirúrgica

Durante o período de 18 de Setembro a 19 de Outubro de 2018, foram desenvolvidas as atividades no setor de clínica cirúrgica do HV/UFCG, totalizando 184 horas. Nesse período foi acompanhada a rotina da equipe de Clínica Cirúrgica do hospital que é composta por dois residentes (um do primeiro ano e outro do segundo ano), professores da área e um técnico que durante o período do estágio estava realizando pós-graduação fora do país. As atividades incluíram atendimento ambulatorial e cirúrgico de rotina e emergência de pequenos animais.

No período foram acompanhados 163 procedimentos, dos quais 16 foram ambulatoriais e 147 procedimentos cirúrgicos. No gráfico a seguir pode ser observado os procedimentos realizados, dentre os quais podemos notar que as cirurgias de Ovário Histerectomia (OH) eletiva foram as que mais

prevaleceram (47) juntamente com as OH realizadas emergencialmente por motivo de piometra (18). Em relação aos procedimentos de rotina e emergência, os percentuais ocorridos foram de 71% e 29% respectivamente.

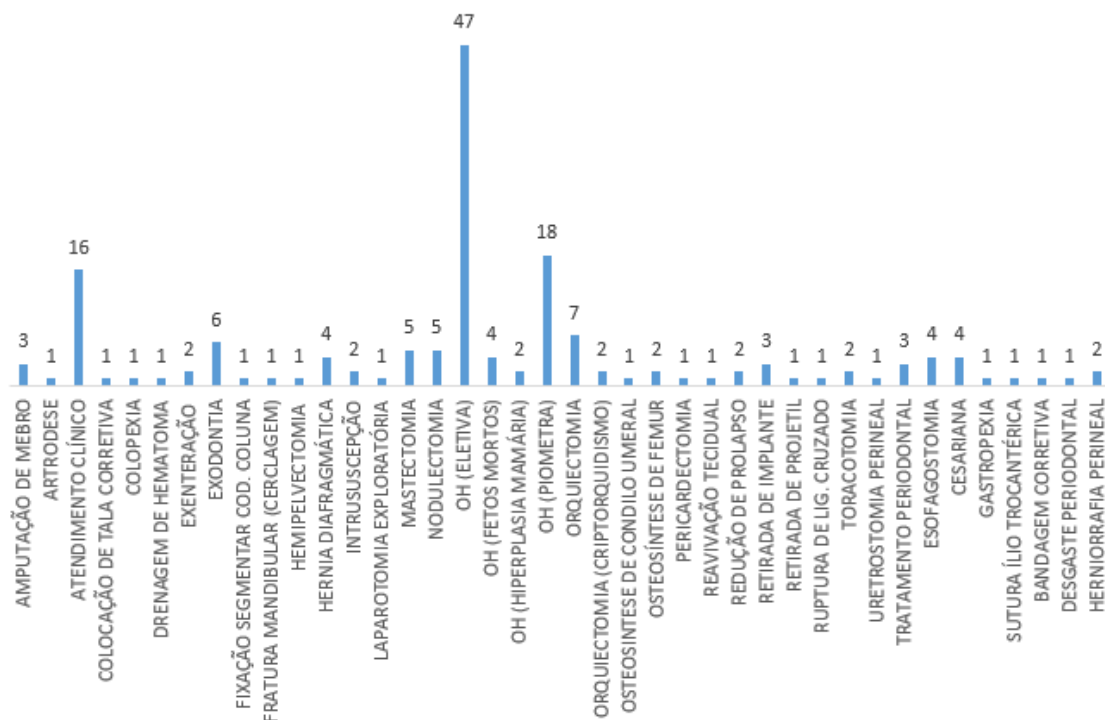


Gráfico 1: Procedimentos realizados no setor de clínica cirúrgica do HV/UFCG durante a realização do ESO.

Dentre as espécies atendidas, o número de cães e gatos foi o mesmo, com o total de 72 animais para cada espécie. Além destas, também foram acompanhados um procedimento em ave, um procedimento em um grande ruminante e um procedimento em um lagomorfo. A variação existente ocorreu entre o sexo (Gráfico 2), onde o número de fêmeas submetidas a procedimentos cirúrgico superou o de machos no período referido, o que corrobora com o Gráfico 1 onde os procedimentos de OH chegaram a 46,68% do total realizado.

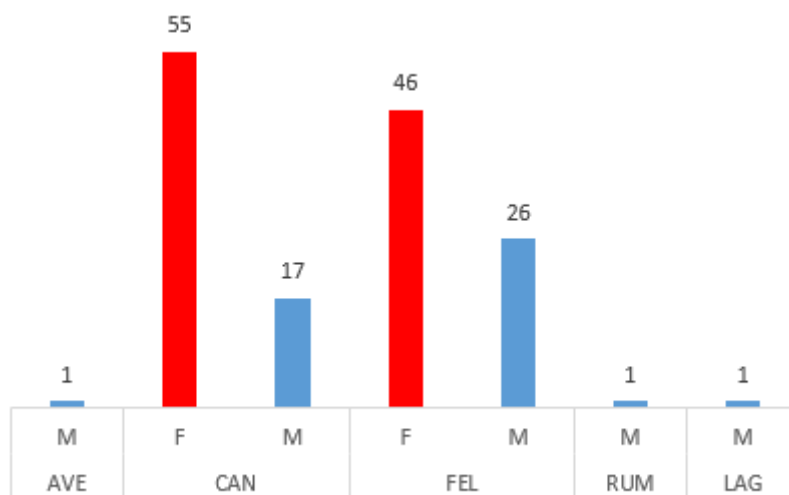


Gráfico 2: Espécies atendidas no setor de clínica cirúrgica do HV/UFCG durante a realização do ESO.

Legenda: AVE- Ave; CAN - Canino; FEL - Felino; RUM - Ruminante; LAG - Lagomorfo; F- Fêmea; M - Macho.

## 2.2 HOSPITAL VETERINÁRIO DA UFRPE

O Hospital Veterinário (HOVET) da Universidade Federal Rural de Pernambuco (UFRPE), fica localizado no bairro de Dois Irmãos, cidade de Recife, no estado de Pernambuco. Ele atende a toda população da região metropolitana do Recife e cidades vizinhas, além de pacientes vindos de outros estados. Possui como principal pilar o objetivo educacional dos alunos de Graduação, Pós-Graduação e Residência Multiprofissional.

O HOVET/UFRPE atende nas áreas de Clínica Cirúrgica de Pequenos e Grandes Animais, Clínica Médica de Pequenos e Grandes Animais, Obstetrícia, Oftalmologia, Neurologia, Ortopedia, Dermatologia, Oncologia, Acupuntura, Andrologia, Medicina Legal, Radiologia, Ultrassonografia, Patologia Clínica, Anatomia Patológica, Bacterioses, Virose e Doenças Parasitárias. Também são realizados atendimentos de Animais Silvestres. Todos os atendimentos são realizados por Professores, Técnicos e Residentes Médicos Veterinários, além dos alunos que acompanham os procedimentos.

O atendimento ao público é gratuito e se dá de segunda a sexta-feira, no horário das 8:00 às 17:00 horas. A marcação de consultas acontece nas

segundas- feiras por telefone, até que todas as vagas da semana estejam preenchidas.

### 2.2.1 *Infra-estrutura do Hospital Veterinário*

O HOVET-UFRPE (Figura 5) é dividido em setores de Clínica Médica e Cirúrgica de grandes animais, Clínica Médica e Cirúrgica de pequenos animais, Patologia Animal, Patologia Clínica, Doenças Parasitárias, Bacteriose, Virose e Diagnóstico por Imagem.



Figura 5: Fachada do HOVET/UFRPE.  
Fonte: Arquivo pessoal, 2018.

O hospital dispõe de recepção, sala de curativos, enfermaria, ambulatórios para atendimento clínico, bloco cirúrgico, salas de diagnóstico por imagem, ambulatório e internamento de grandes animais, além de laboratórios de bacterioses, viroses, doenças parasitárias e patologia geral.

Ao chegar, o paciente se dirige a recepção onde é realizado o preenchimento de ficha cadastral e o tutor assina um termo de tutela responsável. Em seguida o mesmo é direcionado para sala de espera onde aguarda ser chamado ou é encaminhado para o ambulatório referente a determinada especialidade na qual o animal será atendido.

O atendimento clínico cirúrgico é realizado em ambulatório próprio, onde o paciente é avaliado e então é agendado seu procedimento cirúrgico. O bloco cirúrgico possui uma sala pré-cirúrgica onde é realizada a anestésia e tricotomia, seis salas para procedimentos cirúrgicos (rotina, técnica cirúrgica, clínica cirúrgica, oftalmologia, experimental e cirurgia de grandes animais), lavabo, sala de esterilização e sala de armazenamento de material estéril (Figuras 6-7).



Figura 6: Bloco cirúrgico HOVET/UFRPE. A - Entrada do bloco cirúrgico; B - Sala de tricotomia/pré- cirúrgica; C – Lavabo (porta central) e entrada das salas de cirurgia de Técnica Cirúrgica Veterinária (esquerda) e Clínica Cirúrgica Veterinária (direita). Fonte: Arquivo pessoal, 2018.



Figura 7: Sala da Rotina Cirúrgica do HOVET/UFRPE.  
Fonte: Arquivo pessoal, 2018.

### *2.2.2 Atividades desenvolvidas no setor de clínica cirúrgica*

Durante o período de 22 de Outubro a 4 de Dezembro de 2018, foram desenvolvidas as atividades no setor de clínica cirúrgica do HOVET-UFRPE, em um total de 240 horas. Nesse período foi acompanhada a rotina da equipe de clínica cirúrgica do hospital que é composta por quatro residentes ( dois residentes do primeiro ano e dois residentes do segundo ano), três técnicos (Médicos Veterinários) e professores da área. As atividades incluíram atendimento ambulatorial clínico e cirúrgico de rotina do hospital.

No período foram acompanhados 100 procedimentos, sendo destes 22 ambulatoriais e 77 cirúrgicos além de 2 treinamentos na sala de prática post mortem (Gráfico 3). No gráfico a seguir pode-se observar os procedimentos realizados, dentre os quais é possível notar que as cirurgias de ovário histerectomia (OH) foram as que prevaleceram, assim como ocorrido durante o período de acompanhamento da rotina no HV-UFCG.

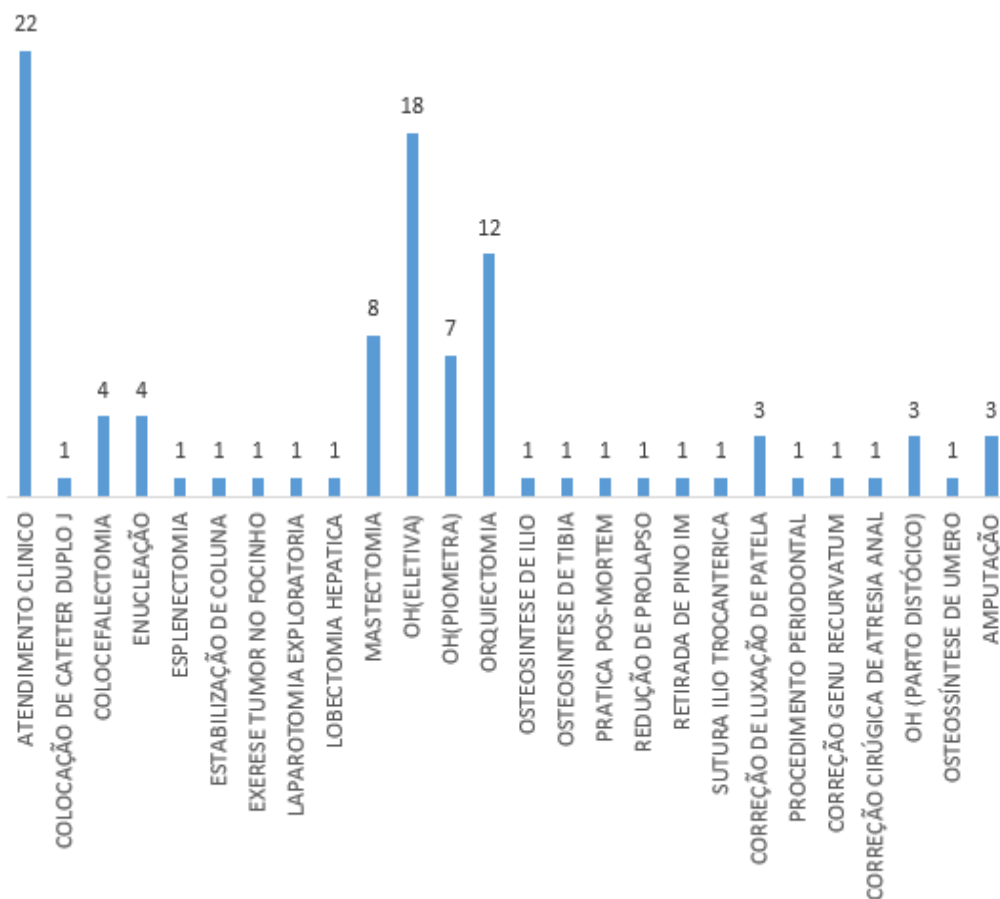


Gráfico 3: Procedimentos realizados no setor de clínica cirúrgica do HOVET/ UFRPE durante a realização do ESO.

Considerando as espécies, o número de Caninos (54) foi superior ao de Felinos (23), quando comparamos as duas espécies (Gráfico 4). Em relação com o sexo, observa-se que os procedimentos realizados em fêmeas superam os machos, novamente corroborando com o que foi observado no Gráfico 2.

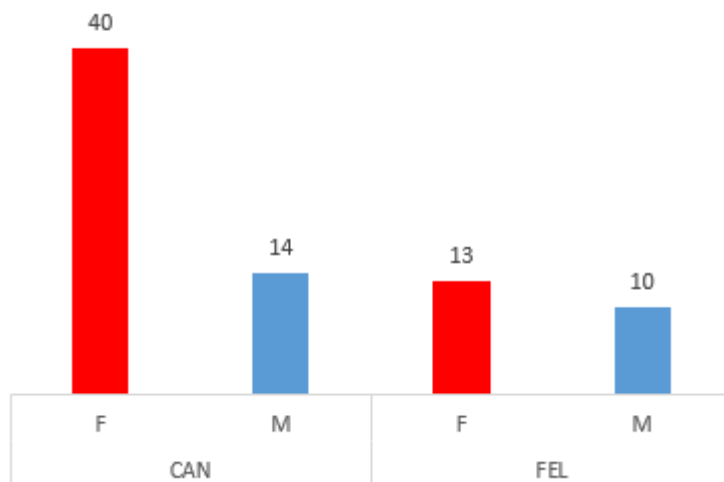


Gráfico 4: Espécies atendidas no setor de clínica cirúrgica do HOVET/UFRPE durante a realização do ESO.

Legenda: CAN - Caninos; FEL - Felinos; F - Fêmea; M - Macho.

### 3. CONCLUSÃO

O ESO é de grande importância para a conclusão do curso de Medicina Veterinária, pois proporciona ao aluno vivenciar diferentes realidades da carreira profissional e amadurecer dentro da especialidade escolhida, contribuindo assim na formação de médicos veterinários capazes de atuar na sociedade.



## **CAPÍTULO II**

### **TÉCNICA DE BILLROTH TIPO 1 ASSOCIADO AO DESVIO BIODIGESTIVO PELA TÉCNICA DA COLECISTOJEJUNOSTOMIA EM Y DE ROUX PARA RESOLUÇÃO DE OBSTRUÇÃO INTRAMURAL DUODENAL EM FELINO – RELATO DE CASO**

## Resumo

A técnica de Billroth tipo 1 associado ao desvio biodigestivo pela técnica da Colecistojunostomia em Y de Roux consiste em uma das técnicas mais utilizadas na medicina humana durante cirurgias bariátricas, tendo objetivo o restabelecimento do fluxo gastrointestinal. Em pequenos animais esta técnica é utilizada quando há perda de tecido gástrico e intestinal, seja por necrose tecidual resultante de traumas ocasionados por corpo estranho, ou pela presença de neoplasias que necessitem da retirada tecidual dessas regiões. O objetivo deste trabalho foi relatar a realização deste procedimento em uma gata com nove anos de idade apresentando obstrução intramural no duodeno.

**Palavras-chave:** cirurgia digestiva, duodeno, nodulação.

## 1. INTRODUÇÃO

A técnica de Billroth Tipo 1 associado ao desvio biodigestivo pela técnica da Colecistojunostomia em Y de Roux consiste em uma das técnicas mais utilizadas na medicina humana durante cirurgias bariátricas, através da gastrectomia parcial, tendo o restabelecimento do fluxo gastrointestinal pela anastomose de alguma porção do intestino delgado proximal com o remanescente gástrico (ROHDE, 2017).

Em pequenos animais, os procedimentos mais convencionais que resultam na utilização desta técnica são a retirada de corpos estranhos no estômago ou intestino, que apresentem necrose tecidual necessitando da remoção do tecido lesionado, ou a presença de tumores nessas regiões (FOSSUM T. W., 2014).

O diagnóstico desses pacientes é baseado no histórico e sinais clínicos apresentados que surgem de forma aguda com êmese, anorexia e perda de peso. Os exames de imagem como a radiografia e a ultrassonografia são importantes aliados para o diagnóstico das enfermidades do trato gastrointestinal, por serem de fácil e rápida execução, porém nem sempre é possível a identificação real da afecção por esses métodos, sendo necessária a

realização da celiotomia exploratória para o fechamento do diagnóstico (ARAUJO et al., 2016).

O diagnóstico e o tratamento cirúrgico através da celiotomia exploratória e das técnicas de Billroth Tipo 1 associado ao desvio biodigestivo pela técnica da Colecistojejunostomia em Y de Roux, consistem muitas vezes no único tratamento potencialmente curativo para esses pacientes na presença de tumorações gastrointestinais (ARAUJO et al., 2016).

Baseado nas informações descritas, este trabalho tem o objetivo de relatar a realização destes procedimentos em um paciente felino com obstrução intramural no duodeno, visando proporcionar qualidade de vida para o paciente.

## **2. DESCRIÇÃO DO CASO**

Foi atendido no HOVET/UFRPE um felino, sem padrão racial definido, fêmea (castrada), com nove anos de idade, pesando 2,3 kg e com histórico de vômito esporádico com aspecto espumoso e presença de secreção amarelada há três dias.

A tutora relatou ter administrado racemtionina com cloreto de colina (Xantinon®), sem recomendação veterinária e com isso os episódios de êmese cessaram, porém o paciente havia iniciado um quadro de anorexia, sendo alimentado de forma forçada, apesar de mostrar interesse pelo alimento, pois, a tutora afirmava que o animal ia em direção ao pote de comida, cheirava o alimento, mas não ingeria de forma espontânea. Também começou a apresentar adipsia, tomando água apenas quando forçada, e aquesia há quatro dias, apesar de urinar normalmente. A tutora afirmou não ter havido qualquer mudança no ambiente ou questões que viriam a acarretar estresse ao animal.

Na avaliação clínica a paciente se apresentou apática durante toda avaliação, com escore corporal magro, desidratação moderada, mucosas hipocoradas, pelos opacos e eriçados e midríase bilateral. Foi oferecido alimento e ela mostrou interesse, mas não o ingeriu. Ao realizar a palpação abdominal foi verificada a presença de uma massa na porção cranial direita do abdômen próximo ao piloro, sem percepção aparente de dor pela paciente.

Foram prescritos Dipirona 25mg/kg (SID), Cloridrato de tramadol 1mg/kg (BID), Omeprazol 1 mg/kg (SID) e suplemento alimentar à base de lisina (Lysin Cat®).

Como exames complementares foram solicitados hemograma, bioquímica sérica com dosagem de Alanina Aminotransferase (ALT), Fosfatase Alcalina (FA), gamaglutamiltransferase (GGT), Bilirrubina, Ureia, Creatinina, Proteína Total (PT), Albumina, Globulina e Glicose, ultrassonografia abdominal (USG) total e radiografia torácica e abdominal.

Com o retorno da paciente após 12 dias da primeira consulta, a tutora relatou melhora nos episódios de êmese, com maior aceitação pelo alimento, porém com apetite ainda diminuído. Os exames complementares evidenciaram leucocitose por neutrofilia com desvio à esquerda e eosinofilia relativa e absoluta, elevação da ALT, diminuição nos níveis de PT e globulinas. Na urinálise foram observadas hemácias incontáveis, bactérias (+++) e leucócitos (2-4 por campo).

A USG abdominal foi inconclusiva, assim como a radiografia abdominal, enquanto que a radiografia torácica se apresentou dentro da normalidade. Ao realizar novo exame físico, na palpação abdominal a presença de massa em região pilórica permanecia.

Desta forma, foi solicitado um novo exame de USG abdominal, no qual foi observada imagem sugestiva de neoplasia em topografia adjacente ao baço, recomendando-se fazer um diagnóstico diferencial com o pedículo ovariano. Outros achados do exame foram linfonodo mesentérico reativo, maior ecogenicidade abdominal e uma possível nefropatia.

Diante do resultado ultrassonográfico foi solicitado eletrocardiograma e a paciente foi encaminhada para realização de celiotomia exploratória, com o objetivo de identificar a nodulação encontrada durante o exame clínico e evidenciada pela USG abdominal.

Após jejum alimentar de oito horas e de seis horas de jejum hídrico, procedimento pré-anestésico, tricotomia e antisepsia do campo operatório, foi iniciada a cirurgia com uma incisão na linha alba, desde a cartilagem xifoide até a região retro umbilical. Ao acessar a cavidade abdominal, foi identificado uma nodulação na parede duodenal na região onde desemboca o ducto biliar e

pancreático, com uma elevada quantidade de aderências no mesentério e omento maior, além de linfonodo mesentérico reativo.

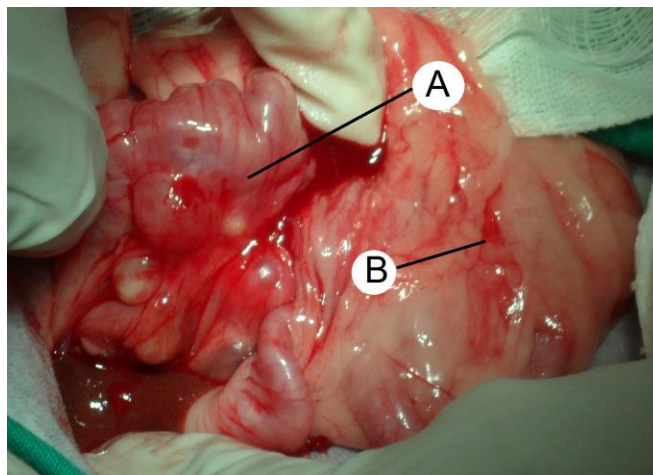


Figura 1: Nodulação no duodeno em região de ducto biliar e pancreático( A) e linfonodo mesentérico reativo (B).

Fonte: Arquivo pessoal, 2018.

Com a identificação de todas as estruturas envolvidas e o elevado grau de obstrução da luz intestinal em região pilórica e ducto pancreático e biliar, optou-se pela ressecção da porção gástrica e duodenal comprometida (Figura 2), sendo portanto, realizada a técnica de Billroth Tipo 1, associada à Colecistojejunostomia pela técnica Y de Roux.

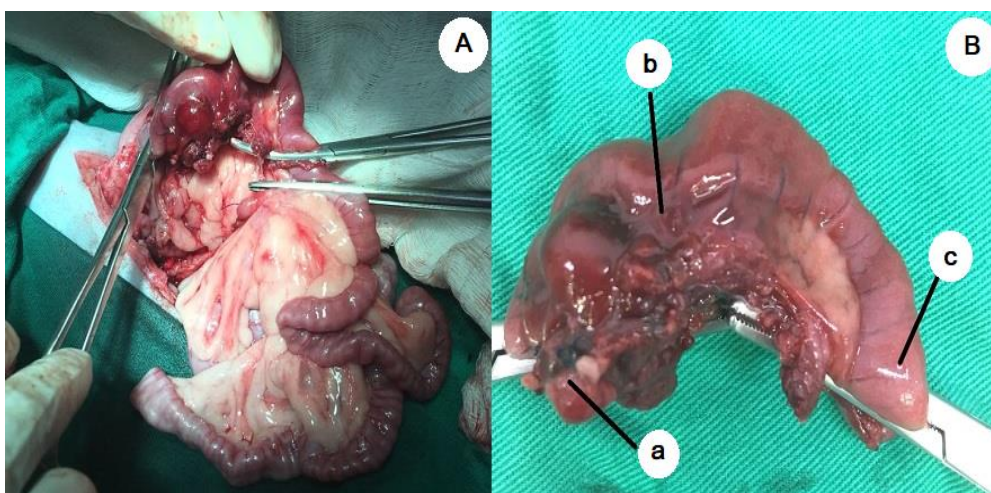


Figura 2: Nodulação duodenal. A- Retirada de massa duodenal; B: Massa duodenal: a- Região pilórica; b- Massa duodenal; c- Duodeno.

Fonte: Arquivo pessoal, 2018.

Com a retirada do tumor que envolvia parte do estômago (piloro) e estendendo-se pelo intestino delgado em área de ducto pancreático e biliar, foi realizada a anastomose da porção distal do duodeno diretamente ao estômago, caracterizando a técnica de Bilroth Tipo 1 (Figura 3). Este procedimento foi realizado com o auxílio de uma pinça hemostática curva realizando divulsão do tecido que envolvia a massa, sendo então colocado duas pinças de coproestase de Doyen há 1 cm na extremidade cranial e caudal da massa e uma pinça hemostática adjacente à estas pinças, sendo então realizada a hemostasia dos vasos mesentéricos que irrigavam o tecido e a ligadura do ducto pancreático e biliar.

Na sequência foi realizada a gastrotomia em região pilórica e ressecção da porção intestinal acometida e anastomose gastroduodenal com pontos isolados simples utilizando o fio de Polidioxonona (PDS) nº 3-0.

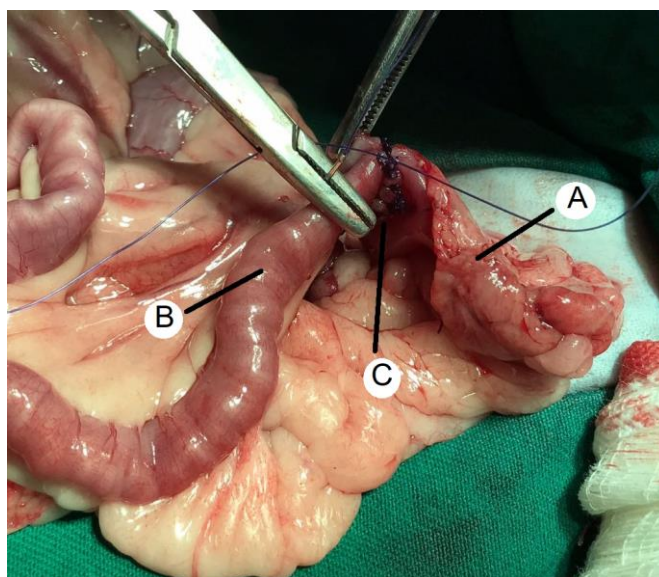


Figura 3: Técnica de Bilroth Tipo 1. A - Estômago; B - Porção distal do intestino delgado; C - Anastomose do estômago com o intestino delgado.  
Fonte: Arquivo pessoal, 2018.

Após retirada de toda massa e reconstituição do fluxo digestivo, foi então realizada a Colecistojejunostomia pela técnica Y de Roux (Figura 4), onde foi seccionado o jejuno distante 10 cm do ângulo duodenojejunal. A porção cranial do jejuno foi anastomosada lateralmente à porção caudal distante cerca de 10 cm da incisão inicial e a porção cranial do jejuno anastomosada lateralmente à vesícula biliar, realizando o desvio biodigestivo da bile. Foi realizada a sutura

do mesentério, com a finalidade de não haver torção intestinal, e lavagem da cavidade abdominal com solução fisiológica aquecida para elevar a temperatura da paciente que se encontrava hipotérmica. Seguido do fechamento da cavidade abdominal, sutura subcutânea e pele.

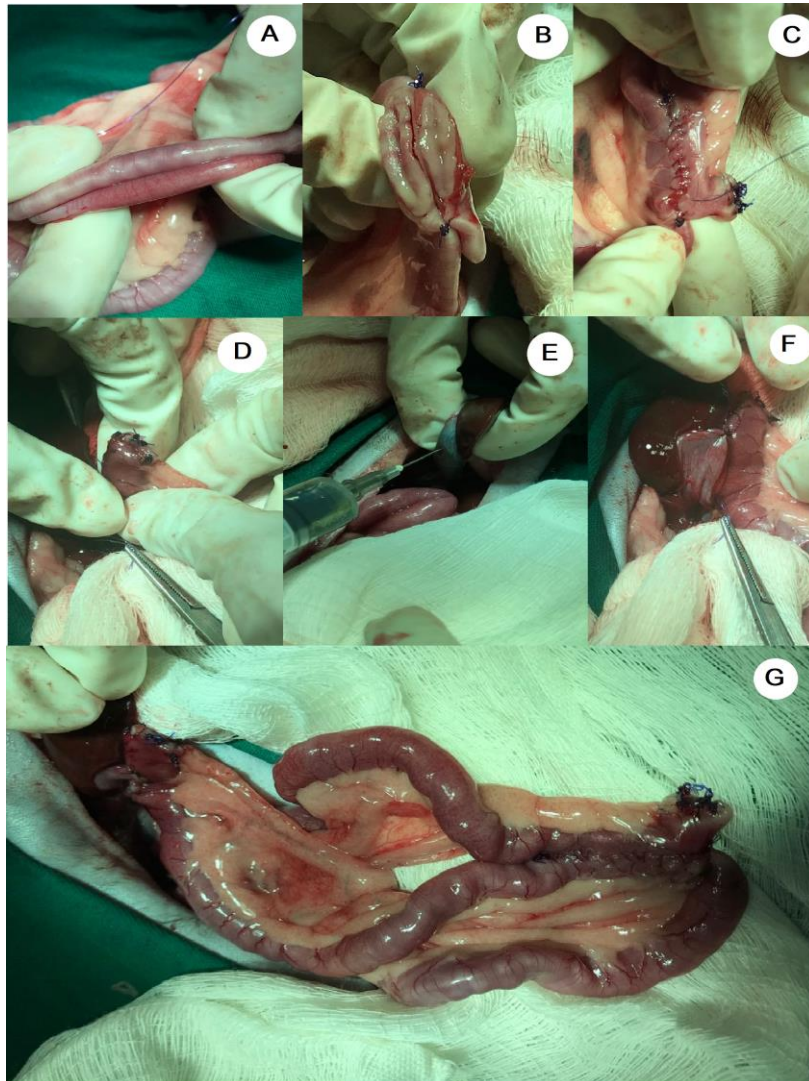


Figura 4: Colescistojejunostomia pela técnica Y de Roux para realização do desvio biodigestivo. A- Secção do jejuno 10 cm do ângulo duodenojejunal. B- Anastomose lateral jejuno-jejuno. C- Sutura da anastomose jejuno-jejuno. D- Sutura da extremidade do jejuno. E- Remoção da bile da vesícula biliar. F- Anastomose vesícula biliar e jejuno. G- Desvio biodigestivo. Fonte: Arquivo pessoal, 2018.

O procedimento cirúrgico durou aproximadamente três horas e a paciente foi encaminhada para internamento com prescrição de Cloridrato de tramadol (1 mg/kg), Dipirona (25 mg/kg), Meloxicam (0,05 mg/kg), Amoxicilina com Clavulanato de Potássio (20 mg/kg), além da recomendação de

alimentação parenteral nas primeiras 72 horas pós-cirúrgica sendo realizada gradativa adição de alimentação líquida, pastosa e posteriormente alimentação normal. Poucas horas após a cirurgia (oito horas) a paciente ainda não havia estabilizado a temperatura e pressão arterial, vindo a óbito no internamento.

### **3. DISCUSSÃO**

Definida como a abertura cirúrgica para acessar a cavidade abdominal, a celiotomia exploratória é utilizada desde a antiguidade para fins diagnósticos e terapêuticos. A partir do século XX passou a ser uma técnica bastante rotineira, pelo desenvolvimento de técnicas anestésicas adequadas, como a intubação orotraqueal, além do aperfeiçoamento de práticas cirúrgicas e terapêuticas que possibilitaram uma maior segurança (TIZIMA et al., 2011). Corroborando com o autor citado, optou-se pela realização deste procedimento, uma vez que a avaliação clínica prévia e exames de imagem realizados, não foram suficientes para definir um diagnóstico da condição do paciente.

A laparotomia exploratória consiste em uma das técnicas mais utilizadas para fins diagnósticos, pois tem como vantagem a não secção de tecido muscular ou feixes nervosos, acarretando em um menor sangramento durante o procedimento, além de uma rápida realização e uma ampla visualização dos órgãos que compõem a cavidade abdominal, possibilitando ao cirurgião uma maior facilidade na identificação da afecção e uma ação mediata com menor risco de lesões em órgãos não afetados (IGRACIO ; BOSSARDI, 2017), conforme observado no caso em questão, cujo acesso cirúrgico permitiu a imediata identificação da lesão tumoral.

Dentre as maiores causas de realização de celiotomia nos animais domésticos, podemos citar obstrução gastrointestinal por conteúdo não identificado (corpo estranho) e presença de massa em cavidade abdominal identificada no exame clínico do paciente ou em exames de radiografia e ultrassonografia (FOSSUM T. W., 2014). Na paciente aqui relatada, durante o exame físico foi palpado uma massa abdominal, mas apesar dessa evidência, os exames de imagem não foram conclusivos, e portanto, indicou-se a




realização do procedimento cirúrgico exploratório para definição do diagnóstico e tratamento adequado.

Em felinos, as causas mais comumente apresentadas são neoplasias gastrointestinais, identificadas inicialmente como massas ou nodulações, durante o exame clínico e exames complementares, ou obstruções por corpo estranho. Esses pacientes em geral começam a apresentar sintomas agudos de vômito ou problemas gastroentéricos, nunca apresentados anteriormente, perda de peso, anorexia ou polifagia, letargia e inapetência. Sinais clínicos semelhantes foram observados na paciente deste relato, corroborando para as devidas medidas a serem tomadas para o fechamento diagnóstico inicial. Com menor frequência esses animais podem apresentar diarreia, disquezia, tenesmo ou peritonite secundária, causada pela obstrução intestinal seguida de ruptura (AUGUST, 2006).

As massas ou nodulações intestinais geralmente são neoplasias gastrointestinais, que em felinos geralmente são identificados como linfomas alimentares, caracterizados por normalmente atingir o intestino delgado, fígado ou baço podendo também acometer boca, esôfago ou pâncreas (SHERDING e JOHNSON, 2008). A doença ainda possui etiologia pouco evidenciada, porém na medicina humana, fatores como a doença inflamatória intestinal acabam sendo a principal causa dessa afecção, existindo indícios da mesma origem na medicina veterinária, além dos fatores genéticos predisponentes (NORSWORTHY et al., 2011).

Em felinos, neoplasias, processos infecciosos ou inflamatórios no sistema gastrointestinal, principalmente em regiões de intestino delgado, podem acarretar problemas mais grave devido as características anatômicas e fisiológicas diferenciadas nessa espécie (STONEHEWER, 2006). Anatomicamente podemos observar o ducto pancreático maior se ligando ao ducto biliar comum antes de se inserir no duodeno, facilitando infecções ascendentes nesses órgãos (Figura 5). Dentre essas complicações, podemos citar o complexo Colangite-colangiohepatite-pancreatite dos felinos, também conhecida como a tríade felina, agravando ainda mais o estado clínico do paciente (SILVA et al., 2013).



**Figura 5:** Esquema do sistema digestivo (porção cranial) dos felinos. A: a- Esôfago; b- Estômago; c- Fígado; d- Ducto Pancreático Maior; e- Pâncreas; f- Vesícula Biliar; g- Ducto Biliar; h- Duodeno; i- Jejunos; B: a- Estômago; b- Ducto Pancreático; c- Ducto Biliar; d- Duodeno.  
 Fonte: Arquivo pessoal, 2018.

A tríade felina não possui predileção de raça, sexo ou idade. Sua sintomatologia é inespecífica sendo observado casos de diarreia crônica, anorexia, letargia, êmese e perda de peso gradual. No exame clínico, verifica-se febre, desidratação, icterícia, sensibilidade à palpação abdominal, espessamento de alças intestinais e possível palpação dos bordos hepáticos (SÃO GERMANO ; MANHOSO, 2011).

Nos casos de paciente que apresentam a tríade felina podemos observar anemia regenerativa, neutrofilia, linfopenia, trombocitose, aumento das enzimas hepáticas (ALT, FA e GGT), hipocolesterolemia, hiperbilirrubinemia, hiperglicemia, hipoalbuminemia e hipergamaglobulinemia (NUNES, 2012). No presente relato não foi observado alteração na bioquímica significativas, o que nos leva a pensar que o quadro de tríade causada pela obstrução ainda não havia se instalado, o que justifica a integridade do fígado e pâncreas observados durante a ultrassonografia e o procedimento cirúrgico.

Dessa forma, a identificação da tríade felina muitas vezes se torna difícil para o clínico veterinário, sendo necessária a realização de biópsia dos três órgãos envolvidos (fígado, pâncreas e intestino) através de laparoscopia ou laparotomia exploratória. Muitas vezes sendo o último recurso a ser utilizado, e o tratamento acaba não surtindo o efeito desejado, levando a morte do paciente (MURAKAMI et al., 2016).

Assim, o diagnóstico rápido de massas tumorais em região de papilas duodenais diminui as chances de desenvolvimento de afecções que agravem ainda mais o quadro do paciente, gerando a ele uma maior longevidade. Dentre as técnicas para o fechamento do diagnóstico podemos citar a radiografia, ultrassonografia e a tomografia computadorizada. Esses exames podem evidenciar diretamente regiões que apresentem alguma anormalidade quanto a morfologia ou fisiologia, de forma rápida e objetiva, porém nem sempre esse diagnóstico é conclusivo seja pela falta de experiência do médico realizador do exame, mal posicionamento do paciente, qualidade do equipamento, falta de jejum prévio do animal ou cansaço do realizador do exame (SCHERAIBER, 2011 ; GARCIA, 2016). Nos exames de imagem realizados pela paciente os resultados acabaram sendo inconclusivos, corroborando com o autor citado, pois nem sempre esses procedimentos serão conclusivos por diversos motivos, necessitando da realização de outras ações, como a tutora da paciente não tinha condições financeiras para realizar a tomografia computadorizada, foi então indicada a celiotomia exploratória, para o fechamento do diagnóstico.

O tratamento de obstrução duodenal pode ser clínico ou cirúrgico dependendo do quadro clínico do paciente e do diagnóstico final, sendo o procedimento cirúrgico com prognóstico reservado. Entretanto, em casos de obstruções permanentes, como neoplasias, estenoses do ducto biliar comum, colélitos, cistos, helmintos hepatobiliares as resoluções cirúrgicas são necessárias (BRADLEY e SMEAK, 2017) e por isso se optou pela realização de cirurgia no paciente aqui relatado.

Dentre as técnicas que possibilitam a remoção de tumores gastrointestinais, podemos citar a técnica de Billroth tipo 1 (Figura 6) (FOSSUM T. W., 2014).

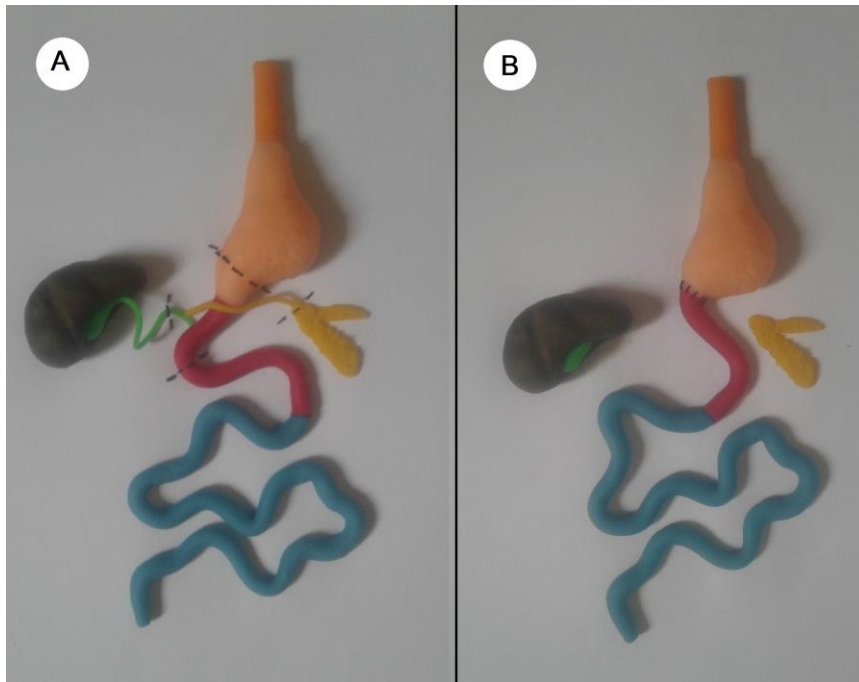


Figura 6: Esquema da Técnica Billroth Tipo 1. 1 - Gastrectomia parcial e secção do duodeno (linhas tracejadas indicam os locais das incisões); 2- Anastomose do estômago com o duodeno.  
Fonte: Arquivo pessoal, 2018.

A técnica de Billroth I consiste na reconstrução do trânsito intestinal após a gastrectomia parcial onde o estômago é anastomosado com o duodeno (ZONG e CHEN, 2011). Quando ocorre ressecção ou obstrução do ducto biliar, conforme ocorreu na cirurgia da paciente aqui relatada, pode ser utilizado o desvio biliodigestivo pela técnica da Colecistojenunostomia em Y de Roux (Figura 7), para que o quadro do paciente não se torne ainda mais grave podendo ocorrer icterícia, hepatite, pancreatite, colangite e quadros agudos de dor pelo acúmulo de bile na vesícula biliar, que consiste na anastomose lateral da vesícula biliar com a alça jejunal seccionada a cerca de 10cm do ângulo duodenojejunal (Ângulo de Treitz) conforme realizado por Sampaio et al. (2018). Na medicina humana esta técnica é uma das mais utilizadas em cirurgias gástricas, por possuir baixo índice de complicações e ser altamente eficaz (VALEZI et al., 2014). Apesar da descrição de ambas as técnicas na literatura, as mesmas não são rotineiramente realizadas na medicina veterinária dado o grau de complexidade para suas realizações, especialmente a técnica de Y de Roux.

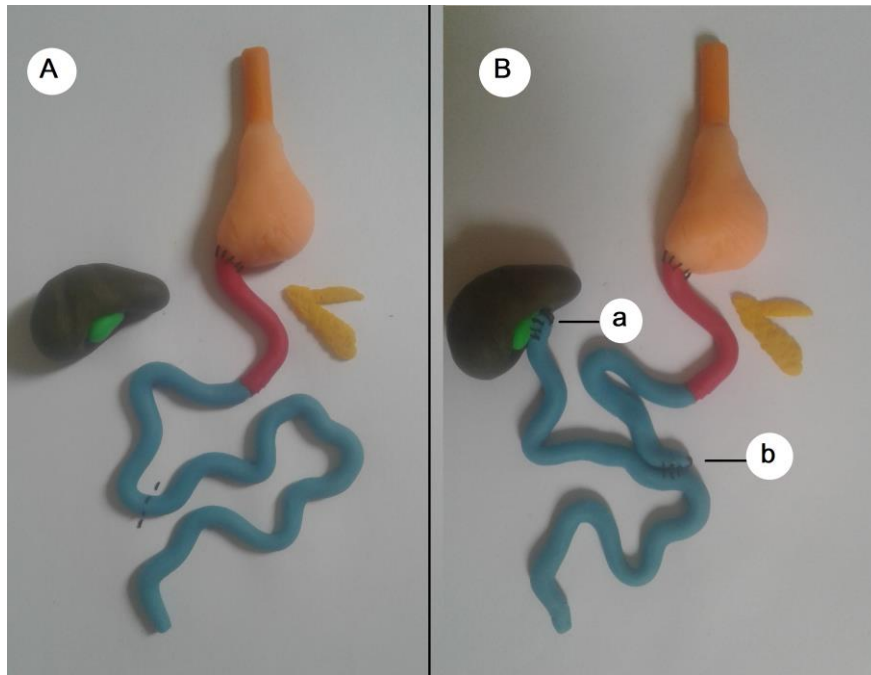


Figura 7: Esquema do desvio biliodigestivo, realizado pela Técnica da Colecistojunostomia em Y de Roux. A- Secção do duodeno; B- a- Anastomose lateral da vesícula biliar com o jejuno; b- Anastomose lateral das porções cranial e medial do jejuno.  
Fonte: Arquivo pessoal, 2018.

Dentre as principais complicações que podem ser verificadas após a realização das técnicas de Billroth I, podemos citar as deiscências e formação de fístulas decorrentes da alta complexidade que a reconstrução intestinal apresenta, extravasamento biliar na cavidade abdominal levando o paciente a peritonite, casos de gastroparesia levando a quadros agudos de êmese e distensão abdominal, aceleração no fluxo de esvaziamento gástrico pela ressecção do piloro causando a síndrome de dumping e alcalinidade gástrica causada pelo refluxo de conteúdo duodenal para o estômago. No caso relatado, associada à técnica de Billroth I foi realizada a Colecistojunostomia em Y de Roux, visando diminuir as chances de inúmeras das complicações citadas acima, porém hemorragias, pancreatite aguda, vazamentos nas anastomoses realizadas e absorção de nutrientes devem ser constantemente avaliadas (HORA, 2006).

#### 4. CONCLUSÃO

Mesmo com o sucesso do procedimento cirúrgico relatado neste caso, a paciente veio a óbito durante o pós-operatório imediato, o que impossibilitou a avaliar eficácia da técnica após a recuperação da paciente.

Apesar de muito difundida na medicina humana, as técnicas de reconstrução gastrointestinais ainda precisam ser mais exploradas e estudadas na medicina veterinária no intuito de comprovar sua eficácia, proporcionando longevidade com qualidade de vida para os pacientes.

#### 5. REFERÊNCIAS

ARAUJO, D. C. C.; SANTOS I. O. V.; SILVA M. A.; PESSOA C. C. V.; CARVALHO J. R. G.; LOPES N. L.; FERNANDES J. I.. **Sarcoma Gastrointestinal em Cão – Relato de Caso. Revista Brasileira de Medicina Veterinária**,38(supl. 3):31-38, 2016, Programa de Pós-Graduação em Ciências Veterinárias, Anexo 1, Instituto de Veterinária, Universidade Federal Rural do Rio de Janeiro, 2016.

AUGUST, J. R. **Consultation In Feline Internal Medicine**, 5 ed. Missoure: Elservie Saunders, pg. 722, 2006.

FOSSUM, T.W. **Cirurgia de pequenos animais**. 4 ed. São Paulo: Elsevier. pg.277- 444, 2014.

GARCIA, D. A. A. **Erros No Diagnóstico Por Imagem Em Medicina Veterinária**, Universidade Federal do Paraná Dissertação de Doutorado, Curitiba, 2016.

IGRACIO, A.; BOSSARDI, P. **Técnica Cirúrgica**. 1 ed. Rio Grande do Sul: Editora EDUCS, Cap. Anatomia da Parede Abdominal e Laparotomia, pg. 31, 2017.

HORA, J. A. B. **Principais Temas Em Gastroenterologia Para Residência Médica**. Síndrome Pós- Operatórias Gástricas - Vol. 2, Editora: Medcel, SP, 2006.

MURAKAMI, V. Y.; REIS, G. F. M.; SCARAMUCCI C. P. Tríade Felina. **Revista Científica de Medicina Veterinária**, Ano XIV, n. 26, 2016.

NORSWORTHY, G. D.; GRACE, S. F.; CRYSTAL, M. A.; TYLLEY L. P. **The Feline Patient**. 4 ed. Iowa: Willey Blackwell, pg. 1073, 2011.

NUNES, A. F. P. **Aspectos Fundamentais da Medicina Geriátrica do Gato Doméstico**. Trabalho de Conclusão de Curso (Graduação de Medicina Veterinária) - Faculdade de Agronomia e Medicina Veterinária, Universidade de Brasília, UnB, Brasília/DF, 2012.

ROHDE, L. et al. Principais Reconstruções Digestivas. In: **Rotinas em Cirurgias Digestivas**. 3ª ed. Editora: Artmed, 2017

SAMPAIO, K. O.; DIÓGENES T. T.; ROCHA, M. A.; BARROS, I. V. R.; SILVA, J. M. C.; SOUSA FILHO, R. P. **Colecistojenunostomia (Técnica de Y de Roux) Para Resolução de Obstrução Extrabiliar Por Cistadenoma Biliar Em Gato**. Onco In Rio - Fortaleza, 2018.

SÃO GERMANO, G. G. R.; MANHOSO, F. F. R. Características clínicas e abordagem diagnóstica e terapêutica das doenças que compõe a tríade felina. **Revista Unimar Marília**, v. XX, n. 1 -2, p. 31 – 37, 2011.

SCHERAIBER, M. Trabalho de conclusão de curso: **Obstruções Intestinais em Cães: Intussuscepção e Corpos Estranhos**. Universidade Tuiuti do Paraná, Curitiba, 2011.

SHERDING, R.; JOHNSON, S. Doenças Intestinais. In: BIRCHARD, S. J. **Manual Saunders de Clínica de Pequenos Animais** 3. ed. São Paulo: Roca 2008.

STONEHEWER, J. Fígado e Pâncreas. In. CHANDLER, E. A.; GASKELL, C. J.; GASKELL, R. M.; (Ed). **Clínica e Terapêutica em Felinos**. 3. Ed. São Paulo: Roca, 2006.

SILVA, C. C.; LEMOS, C. D.; GUTERRES, K. A.; GUIM, T. N.; SILVA E SILVA, F.; GRECCO, F.; CLEFF, M. B. **Caracterização Clínica e Patológica da Síndrome da Tríade Felina: Relato de Caso**. 34º Congresso Brasileiro da Associação Nacional de Clínicos Veterinários de Pequenos Animais. v. 7, n. 1, p. 232 – 234, 2013.

TIZIMA, M. F. G. S.; VICENTE, Y. A. M. V.; MORIYA, T. **Laparotomia, Simpósio: Fundamento em Clínica Cirúrgica** - 3ª Parte, Capítulo III, 2011.

VALEZI, A. C.; MARSON, A. C.; MERGUIZO, R. A.; COSTA, F. L. Derivação Gástrica Em Y De Roux: Comprimento das alças e emagrecimento. ABCD Arq Bras Cir Dig, 2014.

ZONG, L.; CHEN, P. Billroth I vs. Billroth II vs. Roux-en-Y following distal gastrectomy: a meta-analysis based on 15 studies. **Hepastroenterology**. Jul-Aug;58(109):1413-24. doi: 10.5754/hge10567, 2011.