



**UNIVERSIDADE FEDERAL RURAL DE PERNAMBUCO  
PRÓ-REITORIA DE PÓS-GRADUAÇÃO  
DEPARTAMENTO DE MEDICINA VETERINÁRIA  
PROGRAMA DE RESIDÊNCIA EM ÁREA MULTIPROFISSIONAL DE SAÚDE  
EM MEDICINA VETERINÁRIA**

**DÉBORAH CAVALCANTE DE ALIANÇA LIMA**

**TRABALHO DE CONCLUSÃO DA RESIDÊNCIA EM CLÍNICA CIRÚRGICA  
DE PEQUENOS ANIMAIS**

**LOBECTOMIA PULMONAR PARA EXÉRESE DE NEOPLASIA EM CANINOS:  
RELATO DE QUATRO CASOS**

**RECIFE/PE**

**2024**



**UNIVERSIDADE FEDERAL RURAL DE PERNAMBUCO**  
**DEPARTAMENTO DE MEDICINA VETERINÁRIA**

**DÉBORAH CAVALCANTE DE ALIANÇA LIMA**

**LOBECTOMIA PULMONAR PARA EXÉRESE DE NEOPLASIA EM CANINOS:  
RELATO DE QUATRO CASOS**

Trabalho de Conclusão de Pós-Graduação lato sensu apresentado ao Programa de Residência em Área Profissional de Saúde em Medicina Veterinária da Universidade Federal Rural de Pernambuco, como requisito parcial para obtenção do título de pós-graduada em Clínica Cirúrgica de Pequenos Animais.

**TUTOR: PROF. DR. EDUARDO ALBERTO TUDURY**  
**PRECEPTOR: DR. ROBÉRIO SILVEIRA DE SIQUEIRA FILHO**

**RECIFE/PE**

**2024**

Dados Internacionais de Catalogação na Publicação  
Universidade Federal Rural de Pernambuco  
Sistema Integrado de Bibliotecas  
Gerada automaticamente, mediante os dados fornecidos pelo(a) autor(a)

---

L732l

Lima, Déborah Cavalcante de Aliança

Lobectomia pulmonar para exérese de neoplasia em caninos: relato de quatro casos / Déborah Cavalcante de Aliança Lima. - 2024.

65 f. : il.

Orientador: Eduardo Alberto Tudury.

Coorientador: Roberio Silveira de Siqueira Filho.

Inclui referências e apêndice(s).

Trabalho de Conclusão de Curso (Residência) - Universidade Federal Rural de Pernambuco, Residência em Área Profissional de Saúde em Medicina Veterinária, Recife, 2024.

1. cirurgia. 2. lobectomia. 3. neoplasias pulmonares. 4. residência. I. Tudury, Eduardo Alberto, orient. II. Filho, Roberio Silveira de Siqueira, coorient. III. Título

CDD 636.089

---

**DÉBORAH CAVALCANTE DE ALIANÇA LIMA**  
**TÍTULO: LOBECTOMIA PULMONAR PARA EXÉRESE DE NEOPLASIA EM**  
**CANINOS: RELATO DE QUATRO CASOS**

Trabalho de Conclusão apresentado ao curso de Pós-Graduação lato sensu do Programa de Residência Profissional em Área de Saúde em Medicina Veterinária da Universidade Federal Rural de Pernambuco, como requisito parcial à obtenção do Título de Pós-Graduada em Clínica Cirúrgica de Pequenos Animais.

Trabalho aprovado em: 19/02/24

**BANCA EXAMINADORA**

---

Prof. Dr. Eduardo Alberto Tudury (Tutor)  
Departamento de Medicina Veterinária da UFRPE

---

Dr. Robério Silveira de Siqueira Filho (Preceptor)  
Departamento de Medicina Veterinária da UFRPE

---

Prof. Dra. Grazielle Anahy de Sousa Aleixo  
Departamento de Medicina Veterinária da UFRPE

---

MV. Maria Clara Cunha Paranhos  
Departamento de Medicina Veterinária da UFRPE

*“Dedico este trabalho a Deus e aos meus queridos pais, por todo apoio e cuidado, que me permitiram chegar até aqui.”*

## AGRADECIMENTOS

Primeiramente à Deus, por todo amor e cuidado, por ter me concedido força, saúde, sabedoria e resiliência para superar as dificuldades deste ciclo que finaliza;

Aos meus pais, Jacqueline e Damião por terem me dedicado grande parte da vida. Por todo amor, zelo, tempo, conselho, investimento e por serem meu alicerce. Obrigada por toda paciência nos meus momentos mais difíceis. Eu não estaria finalizando esse ciclo se não fosse por vocês;

Aos meus tios Cosmo, Aldenice e Veralúcia, por se fazerem presentes em toda minha vida, por cada oração e por cada palavra de conforto em momentos difíceis;

Ao meu querido professor e orientador Eduardo Tudury, por toda paciência, ensinamento e tempo dedicado à mim, por ser minha maior inspiração na Veterinária. Ao meu preceptor Robério Siqueira, cujos ensinamentos, apoio, paciência e confiança foram fundamentais para que eu pudesse desenvolver meu trabalho na área da cirurgia veterinária;

Expresso minha gratidão a todos os professores que colaboraram para minha formação acadêmica, destacando especialmente a Profa. Grazielle Aleixo e o Prof. Fabrício;

Aos amigos de residência, principalmente Maynara Kalya e Alan Nelo, que fizeram essa jornada mais divertida e fácil. Vocês se tornaram minha segunda família, a qual tenho muito orgulho e levarei para toda vida;

Para Wandson, gostaria de expressar minha profunda gratidão. Ter você como meu amigo é um presente de Deus. Agradeço por tudo, por sempre confiar em mim até quando eu duvidava de mim mesma. Seu apoio constante e incentivo foram fundamentais para meu crescimento e sucesso nesta jornada. Devo muito a você, e estou certa de que não estaria chegando ao fim desta fase com tanta satisfação se não fosse por sua presença e apoio inabaláveis. Saiba que sua amizade significa muito para mim;

À Clara Paranhos, minha sincera gratidão por ter sido uma excelente R2. Sempre pronta para compartilhar conhecimento e oferecer suporte. Você foi fundamental para o meu crescimento profissional. Agradeço imensamente por toda a sua ajuda e amizade ao longo deste período;

Às minhas estagiárias queridas e amigas, Mariana Leão e Camila Moraes, meu muito obrigada! Não há palavras suficientes para descrever o quanto sou grata por tê-las ao meu lado. Agradeço por toda assistência, por toda paciência, por todo apoio e por sempre acreditarem em mim. Sabemos que a residência não é um período fácil, mas vocês tornaram

essa jornada mais leve e significativa;

Agradeço aos amigos Evelyn Araújo, Amanda Lemos, Luiz Fernando e Alana Gouveia por trazerem leveza à minha vida e por sempre me apoiarem. Sinto uma imensa gratidão a Deus por tê-los ao meu lado. Cada momento compartilhado, cada risada e cada palavra de conforto são inestimáveis para mim. Vocês são verdadeiros presentes em minha vida. Amo vocês;

A Izadora Nunes e Lorenn Oliveira, que sempre me apoiaram e depositaram confiança em mim desde a graduação;

A Valdecks Castro, minha eterna dupla de estágio, obrigada por sempre estar presente e ouvir minhas reclamações na hora do almoço;

A Larissa Haísley, Bernardo e Yasmin Kellys, por terem feito e continuarem fazendo parte da minha vida, por mesmo de longe estarem presente;

E a toda equipe do Hospital Univerisário da UFRPE, o qual eu tive o prazer de chamar de segunda casa, em especial, Raquel Almeida, Jesualdo, Fábio, Alice, Alessandra e Queila; Ademais, sou eternamente grata a todos que participaram da minha formação, direta ou indiretamente, e a todos que compõem a Universidade Federal Rural de Pernambuco.

Agradeço a Deus por cada um, amo vocês.

*Não fui eu que lhe ordenei? Seja forte e corajoso! Não se apavore, nem se desanime, pois o Senhor, o seu Deus, estará com você por onde você andar”.*

Josué 1:9



## RESUMO

LIMA, Déborah Cavalcante de Aliança. **RESIDENTE EM CLÍNICA CIRÚRGICA DE PEQUENOS ANIMAIS, 2024.** Relatório de Residência Profissional em Clínica Cirúrgica de Pequenos Animais, da Universidade Federal Rural de Pernambuco (UFRPE).

O Programa de Residência em Clínica Cirúrgica de Pequenos Animais no Hospital Universitário (HVU) da UFRPE ocorreu ao longo de dois anos, totalizando 5760 horas de atividades supervisionadas por um preceptor e um tutor. As atividades incluíram participação na rotina hospitalar, aulas práticas, envolvimento em projetos de extensão e pesquisa, participação em cursos, palestras e apresentações em bancas avaliadoras. Durante o programa, foram realizados 529 procedimentos cirúrgicos em 347 animais, com maior incidência de intervenções relacionadas aos sistemas tegumentar, genito-urinário e musculoesquelético. O propósito deste documento é apresentar uma descrição das atividades realizadas ao longo do programa de residência, juntamente com a exposição de quatro casos clínicos envolvendo cães diagnosticados com neoplasias pulmonares, tanto primárias quanto metastáticas. No tratamento destes casos, a lobectomia pulmonar foi adotada como a principal abordagem terapêutica.

**Palavras chaves:** cirurgia, lobectomia, neoplasias pulmonares, residência

## **LISTA DE ABREVIACÕES E SIGLAS**

CNS: Conselho Nacional de Saúde

FAO: Organização das Nações Unidas para Alimentação e Agricultura

HVU: Hospital Universitário

MEC: Ministério da Educação

MS: Ministério da Saúde

NASF-AB: Núcleos Ampliados de Saúde da Família e Atenção Básica

NCO: Núcleo Comum Obrigatório

NEAC: Núcleo Específico de Área de Concentração

OH: Ovariohisterectomia

OIE: Organização Mundial de Saúde Animal

OMS: Organização Mundial da Saúde

PAAD: Persistência do 4º Arco Aórtico Direito

SESU: Secretaria de Educação Superior

SUS: Serviço Único de Saúde

UFRPE: Universidade Federal Rural de Pernambuco

## LISTA DE FIGURAS

Figura 1. Quantidade dos pacientes operados e acompanhados pela residente de acordo com a espécie no período de abril de 2022 a fevereiro de 2024.....	21
Figura 2. Quantidade de pacientes operados e acompanhados pela residente de acordo com o sexo no período de abril de 2022 a fevereiro de 2024.....	21
Figura 3. Quantidade de procedimentos realizados e acompanhados pela residente de acordo com os sistemas acometidos no período de abril de 2022 a fevereiro de 2024.....	22
Figura 4. (A) Paciente apresentando neoformação perineal; (B) e (C) Realização da exérese da neoformação; (D) Aspecto final após procedimento cirúrgico.....	23
Figura 5. (A) Defeito em membro posterior após remoção de mastocitoma com margem. (B) Aspecto final após confecção e uso de enxerto.....	23
Figura 6. (A) Ovários e cornos uterinos saudáveis de paciente submetida à OH eletiva e (B) com conteúdo intraluminal de OH patológica.....	25
Figura 7. Cistolitíases.....	26
Figura 8. Identificação e sondagem do ureter (seta branca) e reparo da bexiga para realização da ureteroneocistostomia (seta preta).....	26
Figura 9. Rim direito neoplásico.....	27
Figura 10. (A) Paciente apresentando estenose de uretostomia anterior e (B) aspecto final após reabordagem da uretostomia.....	27
Figura 11. (A) Paciente apresentando hipospádia. (B) Aspecto final após realização de penectomia e orquiectomia.....	28
Figura 12. Osteossíntese de úmero esquerdo em paciente felino. Fonte: Arquivo Pessoal, 2024.....	31
Figura 13: Falange de membro pélvico direito apresentando neoformação + linfonodo poplíteo.....	31
Figura 14. Radiografia de pós operatório de osteossíntese de corpo de ílio, mostrando adequada redução e posicionamento do implante.....	32
Figura 15. Hemipelve de um paciente felino.....	33
Figura 16. Esplenectomia por neoplasia em baço.....	36
Figura 17. (A) Presença de fístula oronasal. (B) Correção com a técnica de retalho gengival.....	39
Figura 18. (A) Redução e (B) correção da hérnia de hiato.....	39
Figura 19. Vesícula biliar.....	40
Figura 20. Lobo pulmonar neoplásico.....	40
Figura 21. Olho de paciente canino após enucleação.....	42
Figura 22. Tomografia do paciente 1 mostrando massa em lobo caudal esquerdo (seta vermelha).....	50
Figura 23. Tomografia do paciente 1 com massa em lobo médio (seta vermelha).....	50
Figura 24. (A) Tomografia do paciente 2 com massa no lobo pulmonar caudal esquerdo (seta vermelha) e (B) lobo médio (seta vermelha).....	51
Figura 25. Tomografia da paciente 3, a qual apresentava uma massa no lobo pulmonar cranial esquerdo (seta verde).....	51
Figura 26. Tomografia da paciente 4 com nódulo no lobo pulmonar caudal esquerdo (seta vermelha).....	52

Figura 27. (A) Acesso no 5º espaço intercostal direito para acesso ao lobo médio e (B) 6º espaço intercostal esquerdo para a realização da lobectomia do lobo caudal esquerdo. Cirurgia do paciente 2.....	53
Figura 28. (A) Neoplasia no lobo caudal esquerdo e (B) lobectomia pulmonar pela técnica das três pinças. Cirurgia do paciente 2.....	54
Figura 29: Colocação de dreno torácico. Cirurgia do paciente 2.....	54
Figura 30. Colocação de pré suturas para aproximação das costelas e posterior toracorrafia. Cirurgia do paciente 2.....	55

## LISTA DE TABELAS

Tabela 1. Lista das disciplinas cursadas no período do programa de residência, divididas de acordo com o núcleo - Núcleo Comum Obrigatório (NCO) e Núcleo Específico de Área de Concentração (NEAC).....	19
Tabela 2. Procedimentos cirúrgicos do sistema tegumentar realizados no HVU/UFRPE no período de abril de 2022 a fevereiro de 2024.....	23
Tabela 3. Procedimentos cirúrgicos das afecções do sistema genito-urinário realizados no HVU/UFRPE no período de abril de 2022 a fevereiro de 2024.....	26
Tabela 4. Procedimentos cirúrgicos das afecções do sistema musculoesquelético realizados no HVU/UFRPE no período de abril de 2022 a fevereiro de 2024.....	33
Tabela 5. Procedimentos cirúrgicos das afecções do sistema hemolinfático realizados no HVU/UFRPE no período de abril de 2022 a fevereiro de 2024.....	36
Tabela 6. Procedimentos cirúrgicos das afecções do sistema digestório e hepatobiliar realizados no HVU/UFRPE no período de abril de 2022 a fevereiro de 2024.....	38
Tabela 7. Procedimentos cirúrgicos das afecções do sistema respiratório realizados no HVU/UFRPE no período de abril de 2022 a fevereiro de 2024.....	41
Tabela 8. Procedimentos cirúrgicos das afecções do sistema auditivo e ocular realizados no HVU/UFRPE no período de abril de 2022 a fevereiro de 2024.....	43
Tabela 9. Procedimentos cirúrgicos das afecções de outros sistemas realizados no HVU/UFRPE no período de abril de 2022 a fevereiro de 2024.....	44

## SUMÁRIO

<b>Capítulo I: Atividades desenvolvidas durante o período da residência.....</b>	<b>15</b>
1. Programa de Residência em Área Profissional de Saúde em Medicina Veterinária.....	16
2. Setor de Clínica Cirúrgica de Pequenos Animais.....	16
3. Atividades Desenvolvidas.....	17
3.1 Atividades Relacionadas à Saúde Única.....	17
3.2 Descrição das Atividades Teóricas.....	19
3.3 Descrição das atividades práticas.....	20
4. Casuística de Atendimentos Cirúrgicos Acompanhados e/ou Realizados Durante a Residência no HVU da UFRPE.....	21
4.1 Cirurgias do Sistema Tegumentar.....	23
4.2 Cirurgias do Sistema Genito-urinário.....	25
4.3 Cirurgias do Sistema Músculo-esquelético.....	30
4.4 Cirurgias do Sistema Hemolinfático.....	36
4.5 Cirurgias do Sistema Digestório e Hepatobiliar.....	38
4.6 Cirurgias do Sistema Respiratório.....	41
4.7 Cirurgias do Sistema Auditivo e Ocular.....	42
4.8 Outros.....	43
5. Considerações Finais.....	44
<b>Capítulo II: Lobectomia pulmonar para exérese de neoplasia em caninos: relato de quatro casos .....</b>	<b>46</b>
Introdução.....	48
Descrição dos Casos.....	50
Discussão.....	57
Considerações Finais.....	60
Referências.....	60
<b>Apêndices.....</b>	<b>64</b>
Apêndice A - Cartilha sobre a Raiva Humana.....	64
Apêndice B - Cartilha sobre Posse Responsável.....	65

## **Capítulo I**

*Atividades desenvolvidas durante o período da residência*

## **1. Programa de Residência em Área Profissional de Saúde em Medicina Veterinária**

O Programa de Residência em Área Profissional de Saúde foi criado através da Lei nº 11.129 de junho de 2005, por meio da Portaria 1.077 de novembro de 2009, conforme as exigências do regulamento, baseado na Portaria Interministerial MEC/MS nº 2.117, da Secretaria de Educação Superior do Ministério da Educação (SESU/MEC), perante coordenação do Ministério da Saúde e Ministério da Educação.

O Programa de Residência foi instituído na forma de pós-graduação *lato sensu* na Universidade Federal Rural de Pernambuco (UFRPE) em 2015, objetivando a capacitação de Médicos Veterinários através de um treinamento intensivo supervisionado e com dedicação exclusiva.

O programa conta com uma carga horária semanal de 60 horas e duração de 24 meses, totalizando 5.760 horas, sendo 1.152 horas (20%) de atividades teóricas e 4.608 horas (80%) de atividades práticas. Dentro das atividades práticas, há uma carga horária mínima de 960 horas (20%) destinadas às atividades em Saúde Única, divididas em Vigilâncias em Saúde e na Atenção Básica em Saúde - Núcleo de Apoio à Saúde da Família (NASF - AB).

## **2. Setor de Clínica Cirúrgica de Pequenos Animais**

As atividades referentes à Residência em Clínica Cirúrgica de Pequenos Animais foram no período compreendido entre 1º de março de 2022 e 29 de fevereiro de 2024, totalizando 4.800 horas, com a supervisão do Professor Dr. Eduardo Alberto Tudury e preceptoria do Médico Veterinário Dr. Robério Silveira de Siqueira Filho, no Hospital Universitário (HVU) da UFRPE, localizado na Rua Dom Manoel de Medeiros, s/n, bairro de Dois Irmãos, CEP: 52171-900, Recife-PE.

O horário de funcionamento do hospital é de segunda à sexta-feira das 08:00 às 18:00 horas, oferecendo serviços clínicos e cirúrgicos para animais de pequeno e grande porte, além de realizar exames de imagem e laboratoriais. O local dispõe de laboratórios como o de doenças infecciosas, parasitárias, bacteriológicas, além dos laboratórios de patologia clínica e geral. No tocante ao atendimento clínico de pequenos animais, conta com os serviços de clínica geral, oncologia, oftalmologia, dermatologia, parasitologia, nefrologia, ortopedia e acupuntura.



Os atendimentos para o setor de pequenos animais são agendados via internet pelo site do Conecta Recife da Prefeitura do Recife, toda segunda-feira. Inicialmente, o paciente é atendido pelo setor de clínica médica, sendo posteriormente encaminhado para o setor de clínica cirúrgica, caso haja indicação.

O setor de clínica cirúrgica é composto por um total de três consultórios (consultórios quatro, cinco e seis), destinados à avaliação pré-operatória do paciente, bem como para retorno pós-operatório, realização de curativos e retirada de pontos. Adicionalmente, conta com uma sala de preparo pré-cirúrgico e anestésico.

O centro cirúrgico do HVU/UFRPE apresenta três entradas distintas: uma para os banheiros e vestiários, uma para a sala de preparo e uma entrada central. Conta com três salas de cirurgia destinadas a rotina e as aulas práticas de graduação, uma sala de cirurgia experimental e uma sala de cirurgia oftálmica, além de uma sala de esterilização e outra para armazenamento dos instrumentais e materiais cirúrgicos.

Quanto à equipe de cirurgia, a mesma é composta por quatro residentes de cirurgia, sendo dois do primeiro ano e dois do segundo, três técnicos em clínica cirúrgica e três professores. A equipe de anestesiologia, essencial para o funcionamento do setor, é composta por quatro residentes de anestesia, dois do primeiro ano e dois do segundo, dois técnicos em anestesiologia e um professor. Complementarmente, o bloco cirúrgico conta com funcionários terceirizados responsáveis pela limpeza e esterilização dos materiais, bem como das salas.

### **3. Atividades Desenvolvidas**

#### **3.1 Atividades Relacionadas à Saúde Única**

A Saúde Única define políticas, pesquisa, legislação e implementação de programas multissetoriais buscando a diminuição de riscos e manutenção da saúde. As organizações internacionais, como a Organização Mundial da Saúde (OMS), a Organização Mundial da Saúde Animal (OIE) e a Organização das Nações Unidas para Alimentação e Agricultura (FAO) reconhecem que há uma estreita relação entre o ambiente, as doenças em animais e a saúde humana (LIMONGI e OLIVEIRA, 2020).

Os encontros entre seres humanos e animais acontecem em variados cenários e de maneiras diversas. Essas conexões podem desempenhar um papel na transferência de agentes infecciosos entre animais e humanos, resultando na manifestação de zoonoses. Conforme indicado pela OIE, aproximadamente 60% das doenças que afetam os humanos têm a

participação de animais em seu ciclo, sendo assim consideradas zoonóticas. Adicionalmente, 75% das doenças que surgem ou ressurgem estão incluídas nessa categoria (BRANDÃO, 2016).

O destacado desempenho de diversas áreas da Medicina Veterinária tem alterado a concepção da sociedade de que o médico veterinário está restrito a ser apenas o "médico dos animais". Além de cuidar dos animais de estimação, selvagens ou de produção, o profissional de Medicina Veterinária contribui para promover a saúde humana e aprimorar as condições ambientais. A interconexão entre as esferas de saúde humana, animal e ambiental é conhecida como Saúde Única, e o médico veterinário desempenha um papel fundamental nesse processo (ESTEVAM et al., 2022).

A relevância da Medicina Veterinária para a Saúde Única é evidenciada pelos serviços oferecidos à comunidade, que abrangem o cuidado com a saúde e o bem-estar dos animais, a preservação da saúde pública e a realização de iniciativas destinadas a assegurar a sustentabilidade ambiental global. O médico veterinário possui expertise que o capacita a elaborar e implementar estratégias preventivas e de controle de doenças, desempenhando um papel crucial na manutenção dos níveis elevados de saúde da população (BRANDÃO, 2016; ESTEVAM et al., 2022).

Assim, a partir de 1998, a Resolução do Conselho Nacional de Saúde (CNS) nº 287/982 estabeleceu a Medicina Veterinária como uma profissão integrante da área da Saúde, designando o médico veterinário como responsável pela saúde pública, com ênfase na medicina preventiva. Dessa forma, o profissional da Medicina Veterinária passou a desempenhar um papel significativo no Sistema Único de Saúde (SUS), participando ativamente em ações de Vigilância em Saúde e nos Núcleos Ampliados de Saúde da Família e Atenção Básica (NASF-AB), conforme preconizado pela Política Nacional de Atenção Básica estabelecida pela portaria MS nº 2.488 de 21/10/2011.

Considerando essa informação, o programa de residência implementou a exigência de que todos os residentes participem de atividades relacionadas à saúde pública durante o primeiro e segundo ano da residência na Saúde Pública, sob a supervisão da Secretaria Municipal de Saúde de Recife/Pernambuco.

Durante o primeiro ano de residência, as atividades estiveram centradas no SUS, abrangendo uma carga horária total de 720 horas, com enfoque na Vigilância em Saúde como componente da atenção primária. Nesse período de três meses, cada mês foi dedicado a um setor específico da vigilância – Vigilância Epidemiológica, Vigilância Ambiental e Vigilância Sanitária. Durante essa fase, os residentes acompanharam cada setor conforme necessário. Na

Vigilância Epidemiológica, foram realizadas tarefas, como preenchimento de fichas relacionadas a COVID-19 e de boletins epidemiológicos.

No âmbito da Vigilância Ambiental, participou-se de iniciativas como o Programa de Vigilância da Qualidade da Água para Consumo Humano (Vigiágua) e o Programa Escolas e Comunidades Promovendo Saúde. No último programa mencionado, foram ministradas palestras em escolas de ensino fundamental, bem como a criação de panfletos sobre Raiva Humana e Animal e posse responsável (apêndices), entregue às crianças.

Na área de Vigilância Sanitária, participou-se do acompanhamento das visitas realizadas por sanitaristas para inspecionar diversos estabelecimentos, tais como restaurantes, postos de gasolina, lojas, conveniências e supermercados, entre outros. Durante essas inspeções, foram verificados critérios como a qualidade dos alimentos a serem comercializados, as condições de armazenamento, a higiene tanto do local quanto da manipulação, as necessidades de alterações no ambiente, o manejo dos resíduos e do lixo, podendo, em casos mais sérios, resultar na interdição do estabelecimento.

No segundo ano de residência, realizou-se atividades no Núcleo Ampliado de Saúde da Família e Atenção Básica (NASF-AB) com uma carga horária total de 240 horas. Nesse período, acompanhou os profissionais de psicologia, assistência social, nutrição e fisioterapia, buscando incluir, sempre que possível, aspectos relacionados à medicina veterinária preventiva.

### 3.2 Descrição das Atividades Teóricas

As atividades teóricas consistiram em disciplinas obrigatórias e optativas, sendo realizadas ao longo dos dois anos do programa de residência. Essas disciplinas foram categorizadas como Núcleo Comum Obrigatório (NCO) e Núcleo Específico de Área de Concentração (NEAC) (conforme apresentado na tabela 1).

Tabela 1. Lista das disciplinas cursadas no período do programa de residência, divididas de acordo com o núcleo - Núcleo Comum Obrigatório (NCO) e Núcleo Específico de Área de Concentração (NEAC).

DISCIPLINAS CURSADAS	NÚCLEO
Bioética e Ética Profissional em Medicina Veterinária	NCO
Bioestatística	NCO
Epidemiologia e Medicina Veterinária Preventiva	NCO
Metodologia Científica	NCO
Políticas Públicas de Saúde	NCO
Práticas em Políticas Públicas	NCO
Seminário de Conclusão de Residência	NCO
Integração Ensino e Serviço	NCO
Trabalho de Conclusão de Residência	NCO
Cirurgia Torácica em Cães e Gatos	NEAC
Neurologia em Cães e Gatos	NEAC
Nefrologia e Urologia em Cães e Gatos	NEAC
Estudos em Clínica Cirúrgica de Pequenos Animais	NEAC

### 3.3 Descrição das atividades práticas

As atividades práticas foram conduzidas no setor de clínica cirúrgica de pequenos animais do HVU e abrange uma variedade de atividades, incluindo: avaliação pré-operatória;

execução de procedimentos cirúrgicos; auxílio em procedimentos cirúrgicos; acompanhamento e avaliação pós-operatória; avaliação ortopédica e neurológica; realização de curativos e imobilizações; e remoção de pontos. Além disso, houve a oportunidade de participar de cirurgias realizadas durante as aulas práticas da disciplina de Clínica Cirúrgica Veterinária, bem como a ministração de aulas teóricas.

#### **4. Casuística de Atendimentos Cirúrgicos Acompanhados e/ou Realizados Durante a Residência no HVU da UFRPE**

No intervalo compreendido entre abril de 2022 e fevereiro de 2024, foram operados 347 pacientes. As informações detalhadas, classificadas de acordo com a espécie e o sistema acometido, estão disponíveis nas tabelas abaixo. Dos 347 animais, 298 eram da espécie canina, 46 da espécie felina, 1 *rattus novergicus* e 1 *chelonya mydas*, 215 fêmeas e 132 machos, conforme demonstrado nas figuras 1 e 2, respectivamente.

Dado que alguns pacientes foram submetidos a mais de um procedimento cirúrgico, o número de pacientes não correspondeu à quantidade total de procedimentos executados. Logo, os números aqui apresentados serão de acordo com a quantidade de procedimentos cirúrgicos.

Foram realizados 529 procedimentos cirúrgicos, onde a maior incidência foi observada nas condições relacionadas ao sistema tegumentar com 26,3% dos casos. Em seguida, destacaram-se as afecções do sistema genitourinário, representando 25,9% e do sistema musculoesquelético, com 16,6%, dados detalhados na figura 3.

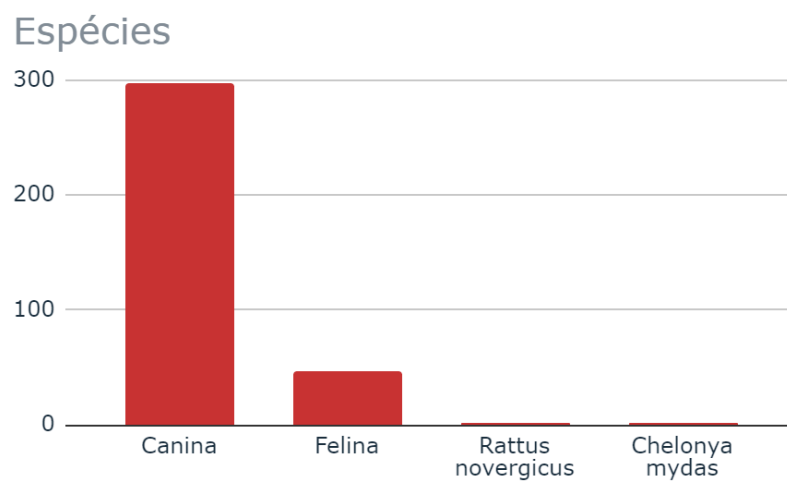


Figura 1. Quantidade dos pacientes operados e acompanhados pela residente de acordo com a espécie no período de abril de 2022 a fevereiro de 2024.

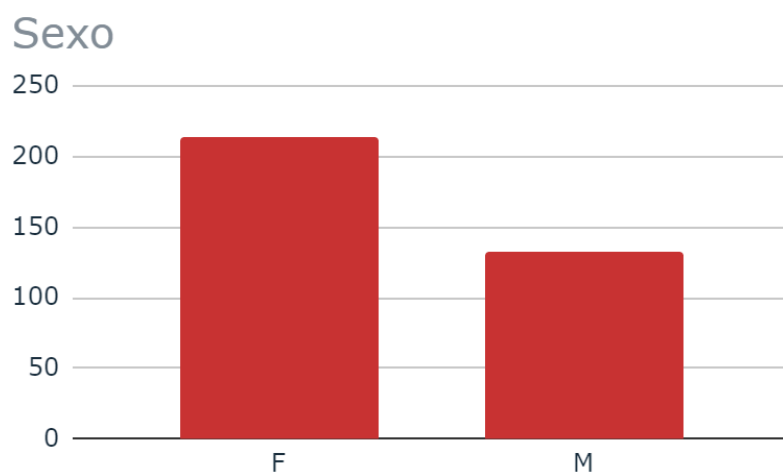


Figura 2. Quantidade de pacientes operados e acompanhados pela residente de acordo com o sexo no período de abril de 2022 a fevereiro de 2024.

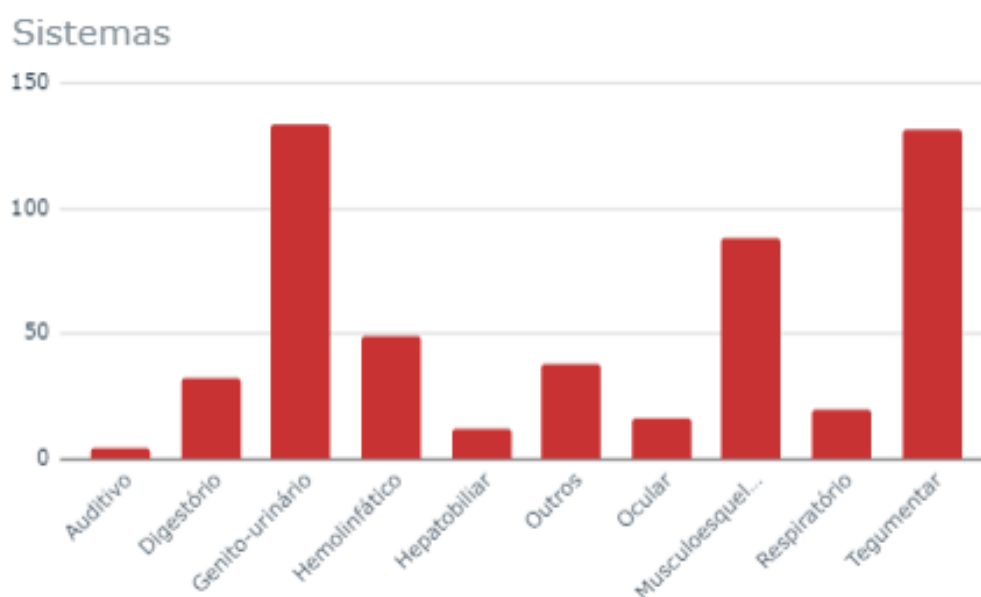


Figura 3. Quantidade de procedimentos realizados e acompanhados pela residente de acordo com os sistemas acometidos no período de abril de 2022 a fevereiro de 2024.

#### 4.1 Cirurgias do Sistema Tegumentar

As intervenções cirúrgicas relacionadas ao sistema tegumentar constituíram a maior casuística de procedimentos, totalizando 139 cirurgias realizadas, com maior destaque para as mastectomias, fato que pode ser justificado pelo frequente uso indiscriminado de anticoncepcionais nas fêmeas, associado a não castração ou castração realizada tardiamente.

Neste grupo ainda estão incluídos os procedimentos de nodulectomias diversas, exérese de neoformação perineal (figura 4), conchectomias, criocirurgia e cirurgias reconstrutivas, representadas pelos flaps e enxertos (figura 5), conforme detalhado na tabela 2.

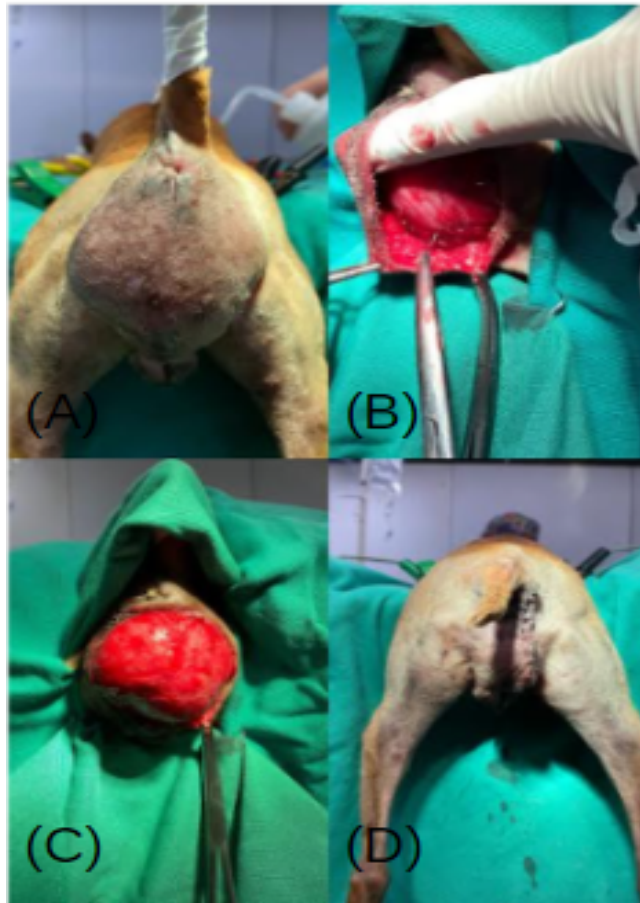

Figura 4. (A) Paciente apresentando neoplasia perineal; (B) e (C) Realização da exérese da neoplasia; (D) Aspecto final após procedimento cirúrgico.

Fonte: Arquivo Pessoal, 2024.

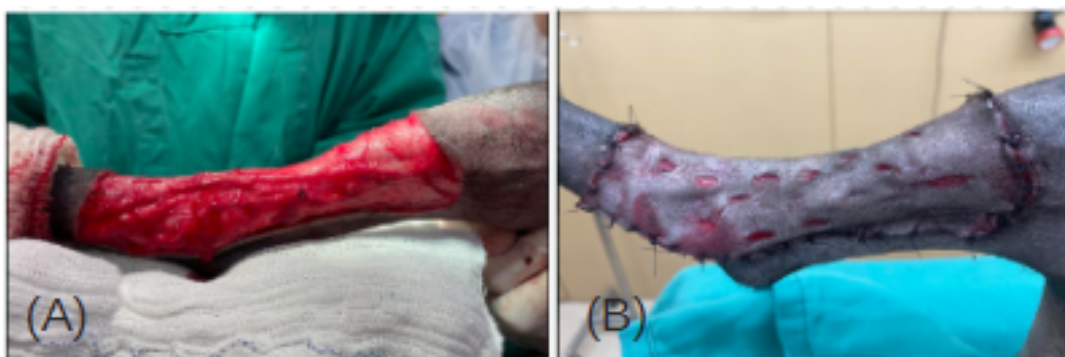

Figura 5. (A) Defeito em membro posterior após remoção de mastocitoma com margem. (B) Aspecto final após confecção e uso de enxerto.

Fonte: Arquivo Pessoal, 2024.



Tabela 2. Procedimentos cirúrgicos do sistema tegumentar realizados no HVU/UFRPE no período de abril de 2022 a fevereiro de 2024.

Procedimentos	Caninos	Felinos	Rattus novergicus	Total
Conchectomia	0	2	0	2
Criocirurgia	9	1	0	10
Enxerto	1	0	0	1
Exérese de neoformação perineal	5	0	0	5
Flap da torácica dorsal	0	1	0	1
Flap da íliaca	1	0	0	1
Mastectomia	58	2	0	60
Nodulectomia	54	4	1	59
Total	128	10	1	139

#### 4.2 Cirurgias do Sistema Genito-urinário

As condições relacionadas ao sistema genito-urinário foram responsáveis pela segunda maior casuística de atendimentos durante a residência, totalizando 138 procedimentos cirúrgicos. Dentre esses, as ovariectomias (OH) e orquiectomias eletivas ou patológicas se destacaram como os procedimentos mais frequentemente realizados, conforme indicado no quadro. Essa predominância pode ser explicada pela alta incidência de problemas que acometem direta ou indiretamente o sistema reprodutor, como piometra (figura 6), neoplasias, síndrome do ovário remanescente, partos distócicos e hiperplasias prostáticas benignas.

A intervenção mais comum no sistema urinário foi a cistotomia, que é uma cirurgia comumente realizada para a remoção de urólitos (figura 7). Adicionalmente, merece destaque a realização de uma ureteroneocistostomia (figura 8) devido a uma neoplasia intra abdominal aderida ao ureter direito, bem como a realização de uma nefrotomia para remoção de nefrólitos e de duas nefrectomias por neoplasias renais (figura 9).

Procedimentos de uretostomias (figura 10) e penectomias (figura 11) também foram realizados, em gatos, devido a quadros recorrentes de obstrução urinária e em cães, por neoplasias penianas e prepuciais. Os demais procedimentos estão listados na tabela 3.

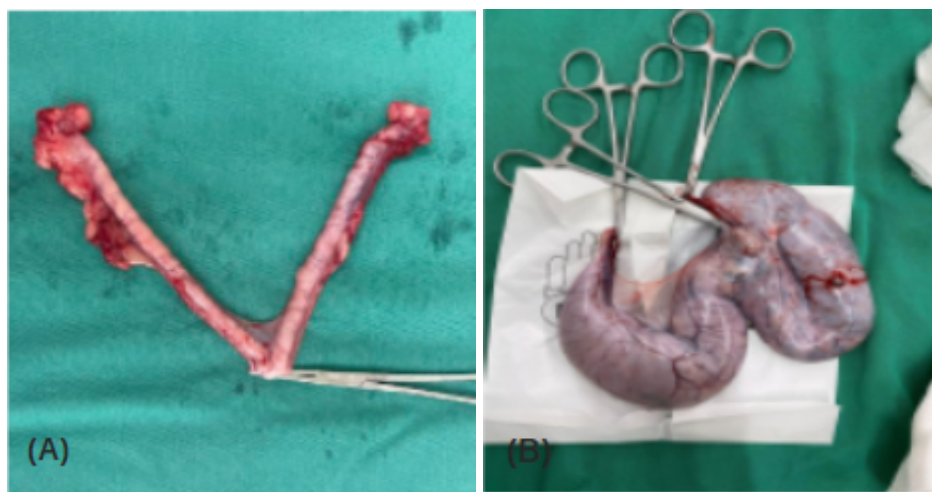

Figura 6. (A) Ovários e cornos uterinos saudáveis de paciente submetida à OH eletiva e (B) com conteúdo intraluminal de OH patológica.

Fonte: Arquivo Pessoal, 2024

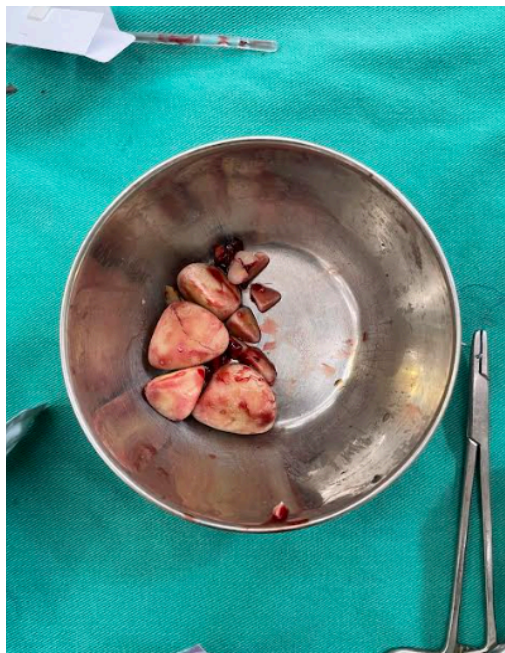

Figura 7. Cistolitíases.

Fonte: Arquivo Pessoal, 2024.

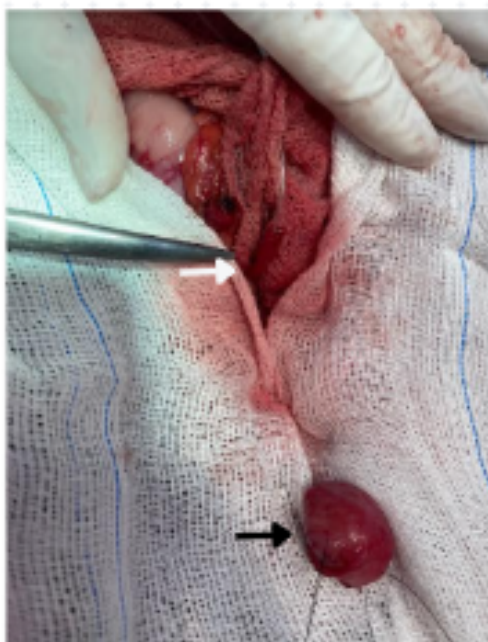


Figura 8. Identificação e sondagem do ureter (seta branca) e reparo da bexiga para realização da ureteroneocistostomia (seta preta).

Fonte: Arquivo Pessoal, 2024.

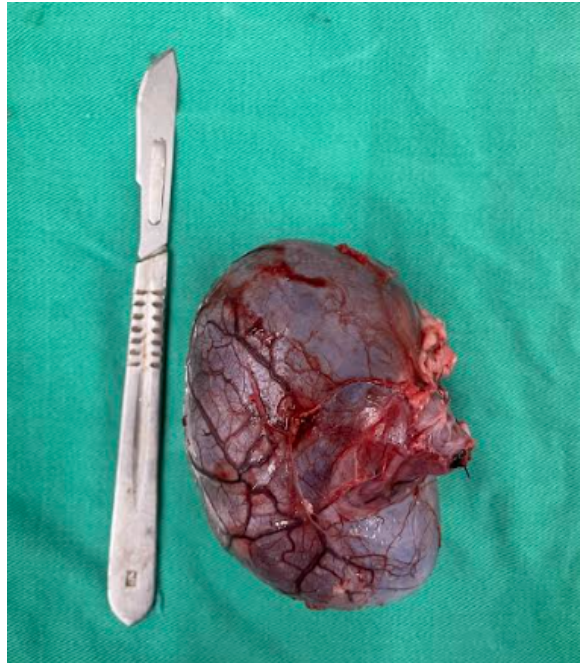


Figura 9. Rim direito neoplásico.  
Fonte: Arquivo Pessoal, 2024.

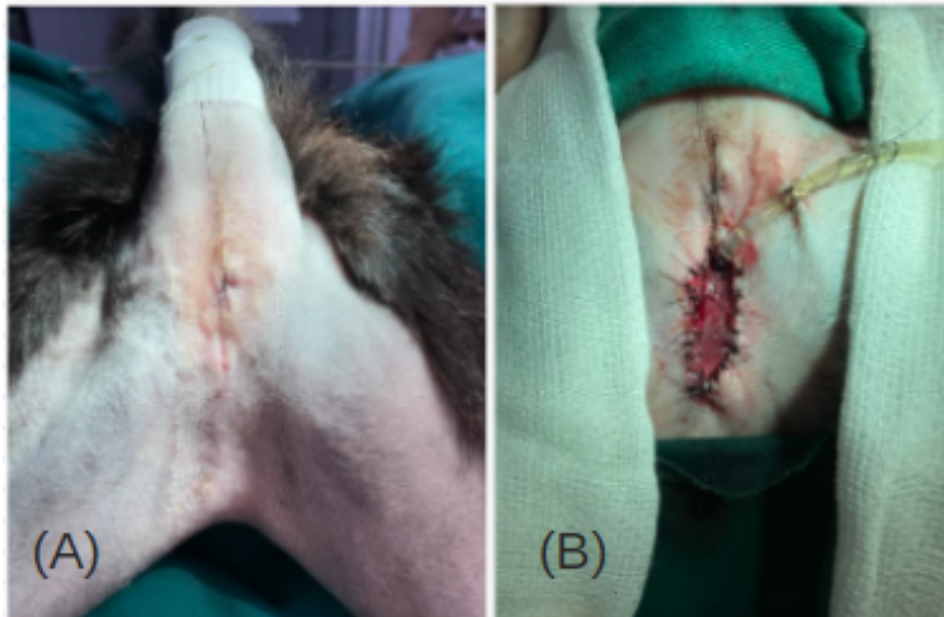

Figura 10. (A) Paciente apresentando estenose de uretostomia anterior e (B) aspecto final após reabordagem da uretostomia.  
Fonte: Arquivo Pessoal, 2024.

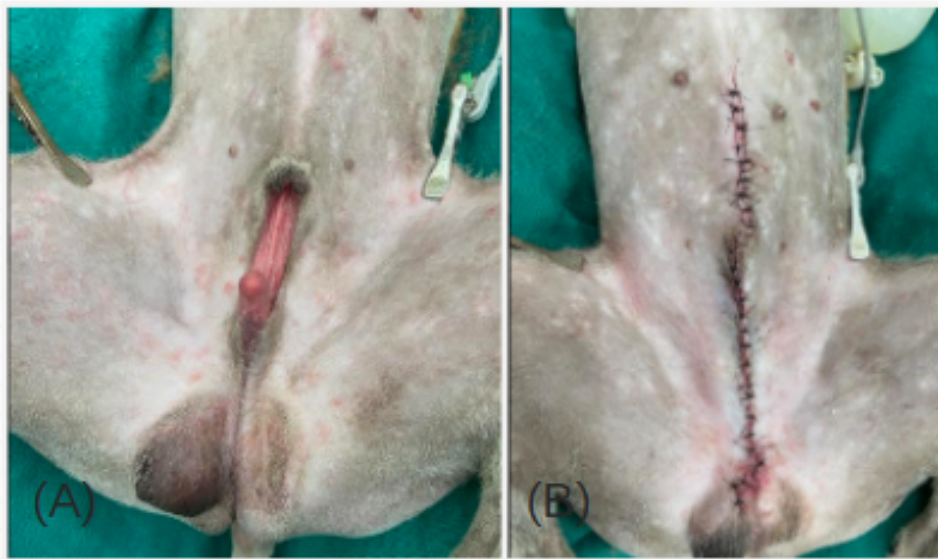


Figura 11. (A) Paciente apresentando hipospádia. (B) Aspecto final após realização de penectomia e orquiectomia.

Fonte: Arquivo Pessoal, 2024.

Tabela 3. Procedimentos cirúrgicos das afecções do sistema genito-urinário realizados no HVU/UFRPE no período de abril de 2022 a fevereiro de 2024.

Procedimentos	Caninos	Felinos	Total
Ablação Escrotal	3	0	3
Cesárea	2	0	2
Centese renal	0	1	1
Cistotomia	6	2	8
Criptorquiectomia	5	0	5
Drenagem de cisto renal + omentalização	1	0	1
Exérese de granuloma (gaze - após procedimento)	1	0	1

de OH)			
Exérese de neoplasia em canal vaginal	1	0	1
Nefrectomia	2	0	2
Nefrotomia	1	0	1
Orquiectomia	32	2	34
OH	61	5	66
Ovariectomia	3	0	3
Penectomia	1	2	3
Postoplastia	0	1	1
Prostatectomia	1	0	1
Ureteroneocistostomia	1	0	1
Uretrostomia	0	3	3
Vulvoplastia	1	0	1
Total	122	16	138

#### 4.3 Cirurgias do Sistema Músculo-esquelético

As afecções do sistema músculo-esquelético resultaram em uma casuística significativa, totalizando 88 procedimentos cirúrgicos, representando 16,6% do total de cirurgias, ocupando a terceira posição entre os sistemas. Entre esses procedimentos, as osteossínteses (figura 12) foram particularmente prevalentes.

As exéreses de cabeça e colo femoral foram o segundo procedimento mais realizado do sistema, constituindo uma técnica de tratamento para luxação ou subluxação coxofemoral,

quando não era possível a redução e confecção da sutura íleo-femoral, bem como para pacientes severamente displásicos.

A displasia coxofemoral é uma condição bastante comum que faz parte da rotina cirúrgica do HVU, tendo seu tratamento influenciado por fatores como idade, peso e presença de doença articular degenerativa. Além da exérese de cabeça e colo femoral, procedimento como denervação acetabular seletiva também foi realizado, visando a redução da dor.

Uma ênfase é dada ao procedimento de sinfisiodese púbica juvenil, o qual foi realizado em um paciente canino de três meses que apresentava índice de distração  $>0,6$  em ambas as articulações coxofemorais, sendo que o índice de normalidade é de até 0,3, logo, era um paciente considerado potencialmente displásico. A sinfisiodese púbica juvenil pode ser realizada em filhotes com menos de 20 semanas de idade, objetivando alterar o crescimento da pelve e o grau de ventroversão do acetábulo.

Outra afecção ortopédica comum na clínica cirúrgica de pequenos animais foi a luxação de patela, sendo registrado nove procedimentos. Dentre as técnicas de correção, foram efetuadas a trocleoplastia, imbricação do retináculo e transposição da crista da tibia.

Adicionalmente, foram realizadas outras cirurgias detalhadas na tabela 4, como amputação de membro pélvico, torácico e de falanges (figura 13), artrodeses, caudectomias, sutura fabelo-tibial, osteossíntese de mandíbula e de pelve (figura 14), além de uma hemipelvectomia (figura 15), sendo este último realizado em um paciente com histórico de trauma e fratura de pelve, com recorrência de fecaloma devido a um estreitamento do canal pélvico.

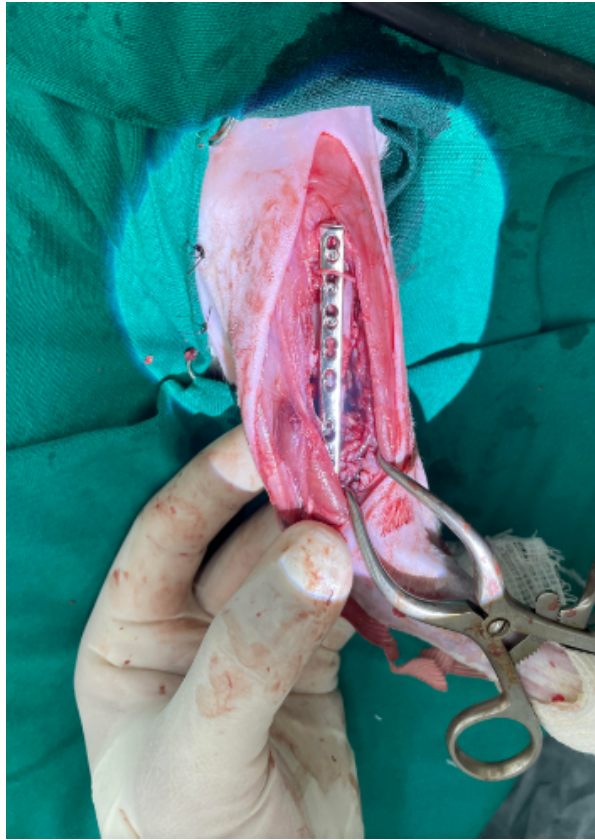

Figura 12. Osteossíntese de úmero esquerdo em paciente felino. Fonte: Arquivo Pessoal, 2024.

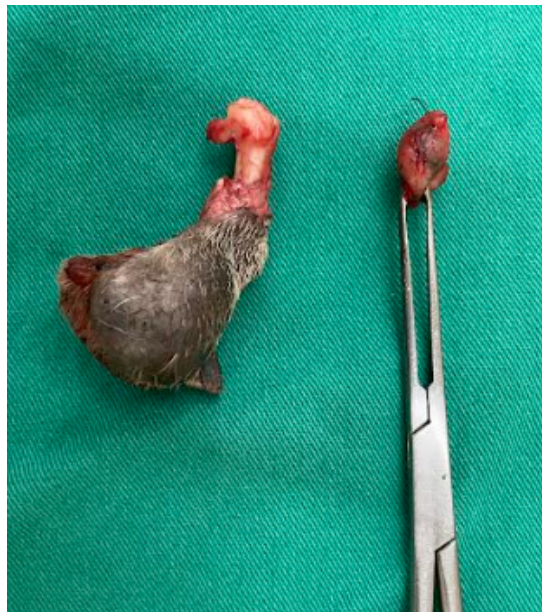


Figura 13: Falange de membro pélvico direito apresentando neoformação + linfonodo poplíteo. Fonte: Arquivo Pessoal, 2024.



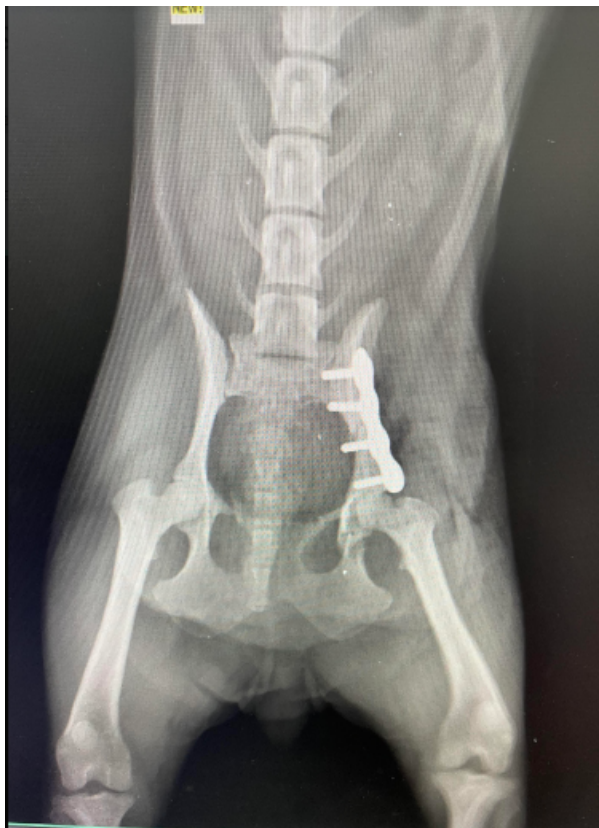

Figura 14. Radiografia de pós operatório de osteossíntese de corpo de ílio, mostrando adequada redução e posicionamento do implante.

Fonte: Arquivo Pessoal, 2024.

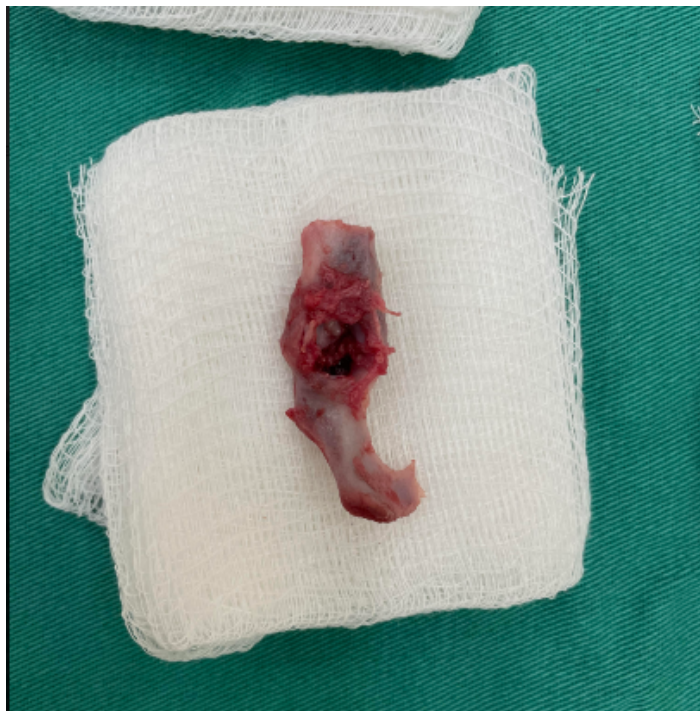

Figura 15. Hemipelve de um paciente felino.

Fonte: Arquivo Pessoal, 2024.

Tabela 4. Procedimentos cirúrgicos das afecções do sistema musculoesquelético realizados no HVU/UFRPE no período de abril de 2022 a fevereiro de 2024.

Procedimentos	Caninos	Felinos	<i>Chelonia mydas</i>	Total
Amputação de membro torácico esquerdo	2	0	0	2
Amputação de membro torácico direito	1	0	0	1
Amputação de membro pélvico direito	1	0	0	1
Amputação de dígito	3	0	0	3

Amputação de nadadeira	0	0	1	1
Artrodese	1	0	0	1
Caudectomia	1	1	0	2
Correção de luxação patelar (trocleoplastia + imbricação do retináculo + transposição da tuberosidade da tíbia)	9	0	0	9
Denervação acetabular	6	0	0	6
Exérese de cabeça e colo femoral	13	6	0	19
Hemipelvectomy	0	1	0	1
Osteossíntese de rádio e ulna	6	1	0	7
Osteossíntese de úmero	7	1	0	8
Osteossíntese de tíbia	5	0	0	5
Osteossíntese de fêmur	8	3	0	11

Osteossíntese de mandíbula	1	0	0	1
Osteossíntese de pelve	1	0	0	1
Sinfisiodesse púbica juvenil	1	0	0	1
Sutura circunferencial (luxação de cotovelo)	0	1	0	1
Sutura ileo-femoral	1	1	0	2
Sutura fabelo-tibial	5	0	0	5
Total	72	15	1	88

#### 4.4 Cirurgias do Sistema Hemolinfático

Dentre as cirurgias do sistema hemolinfático estão as esplenectomias (figura 16) e as linfadenectomias, totalizando 51 procedimentos, detalhados na tabela 5.

As esplenectomias têm maior destaque, visto que foi o procedimento mais realizado do sistema, sendo indicada muitas vezes por neoplasias esplênicas e por esplenomegalia intensa. Adicionalmente, as linfadenectomias foram realizadas em conjunto com cirurgias oncológicas para estadiamento do paciente.

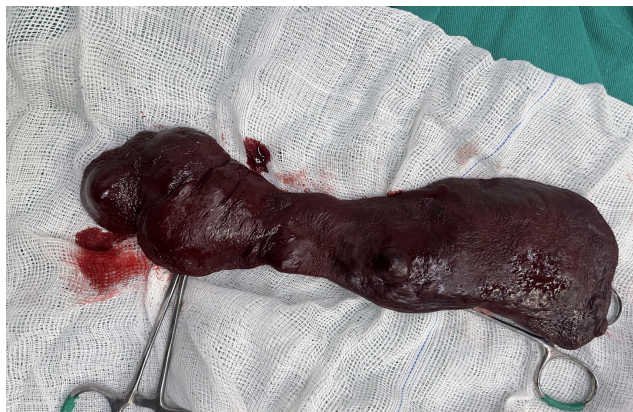

Figura 16. Esplenectomia por neoplasia em baço.

Fonte: Arquivo Pessoal, 2024.

Tabela 5. Procedimentos cirúrgicos das afecções do sistema hemolinfático realizados no HVU/UFRPE no período de abril de 2022 a fevereiro de 2024.

Procedimentos	Caninos	Felinos	Total
Esplenectomia	28	0	28
Linfadenectomia poplítea	4	0	4
Linfadenectomia pré escapular	6	0	6
Linfadenectomia submandibular	7	0	7
Linfadenectomia inguinal	4	0	4
Linfadenectomia axilar	1	0	1
Linfadenectomia mesentérica	0	1	1
Total	50	1	51

#### 4.5 Cirurgias do Sistema Digestório e Hepatobiliar

Embora as intervenções cirúrgicas de ambos os sistemas não tenham uma casuística elevada como os sistemas já citadas, elas desempenham um papel crucial na formação do profissional, visto que esses casos frequentemente envolvem pacientes mais críticos.

Em relação ao sistema digestório, foram conduzidos 46 procedimentos, dos quais, a correção de fenda palatina e fistula oronasal (figura 17) foram os mais frequentes. As demais cirurgias realizadas estão listadas na tabela 6, com destaque para uma correção de hérnia de hiato em um felino e uma atresia anal em um filhote canino.

As hérnias de hiato são caracterizadas pela protrusão do esôfago abdominal, da junção gastroesofágica e, às vezes, de uma parte do fundo gástrico através do hiato esofágico, adentrando o mediastino caudal. Na maioria das vezes, são causadas por anomalias congênitas do hiato, mas pode ocorrer secundária a trauma com angústia respiratória grave. O tratamento é cirúrgico consistindo na redução do hiato diafragmático e plicação, esofagopexia e gastropexia esquerda (figura 18).

Quanto à atresia anal, a paciente foi encaminhada para o setor com histórico de atresia anal e fistula retovaginal. A atresia anal é caracterizada pela ausência de comunicação entre o reto e o ânus, representando a malformação retal mais frequente em cães e gatos, com maior prevalência entre os cães. A paciente foi submetida rapidamente a intervenção cirúrgica, onde foi feita identificação e fechamento da fistula retovaginal, bem como a abertura do ânus.

No que se refere às cirurgias do sistema biliar, o procedimento mais realizado foi a colecistectomia (figura 19), indicada devido à obstrução da vesícula biliar por microcálculos, acompanhada por considerável presença de lama biliar. Também foram realizadas lobectomias hepáticas parciais e totais, decorrentes de neoplasias e uma colecistojejunostomia.

Tabela 6. Procedimentos cirúrgicos das afecções do sistema digestório e hepatobiliar realizados no HVU/UFRPE no período de abril de 2022 a fevereiro de 2024.

Procedimentos	Caninos	Felinos	Total
Correção de atresia anal	2	0	2

Colecistectomia	8	0	7
Colecistojejunostomia	0	1	1
Biópsia de jejuno	0	1	1
Correção de estenose anal	1	0	1
Correção de fenda palatina	2	1	3
Correção de fístula oronasal	4	0	4
Enterotomia	1	1	2
Esofagopexia	0	1	1
Gastrotomia	1	0	1
Gastropexia	1	1	2
Hemimandibulectomia	1	0	1
Limpeza periodontal	2	0	2
Lobectomia hepática	3	0	3
Maxilectomia	4	0	4
Mucocele	2	0	2
PAAD	2	0	2
Pancreatectomia parcial	1	0	1
Passagem de sonda	3	1	4

esofágica			
Tiflectomia	1	0	1
Total	39	7	46

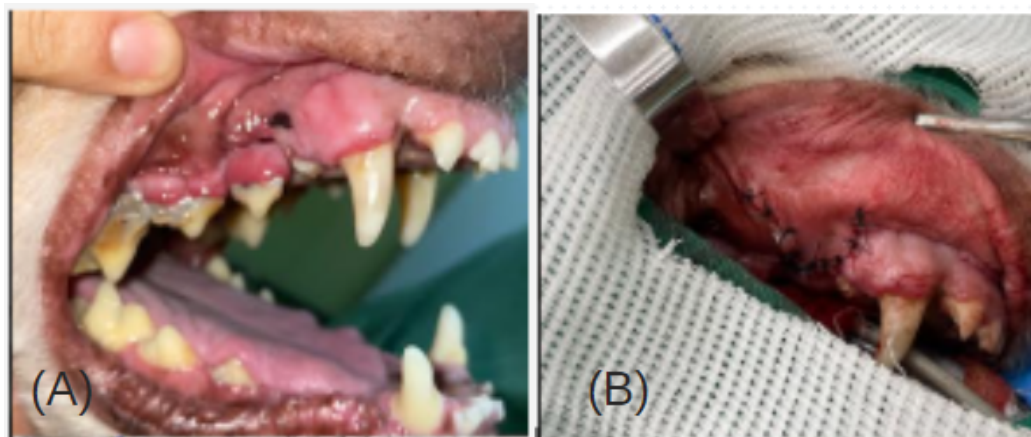


Figura 17. (A) Presença de fistula oronasal. (B) Correção com a técnica de retalho gengival.

Fonte: Arquivo Pessoal, 2024.

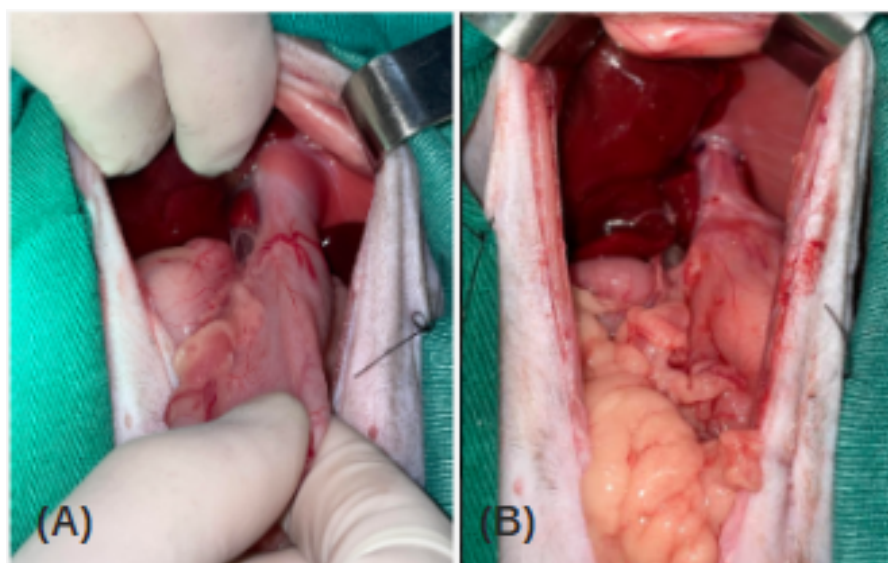


Figura 18. (A) Redução e (B) correção da hérnia de hiato.

Fonte: Arquivo Pessoal, 2024.



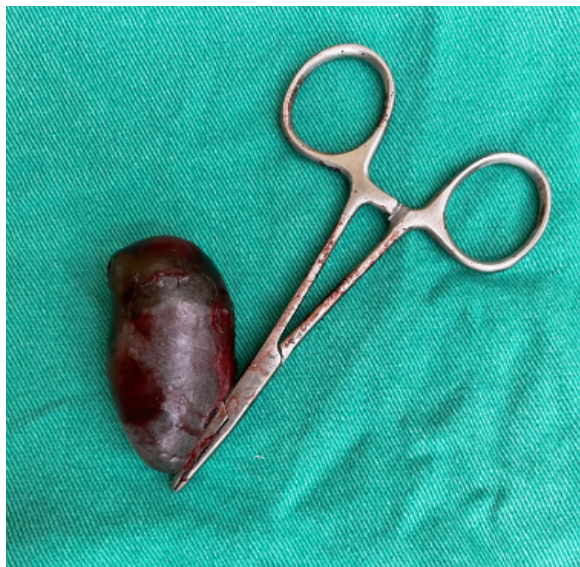

Figura 19. Vesícula biliar.

Fonte: Arquivo Pessoal, 2024.

#### 4.6 Cirurgias do Sistema Respiratório

No tocante ao sistema respiratório, foram efetuadas 20 cirurgias, com ênfase significativa em lobectomias pulmonares realizadas devido à neoplasias (figura 20). Os detalhes dos demais procedimentos podem ser encontrados na tabela 7.

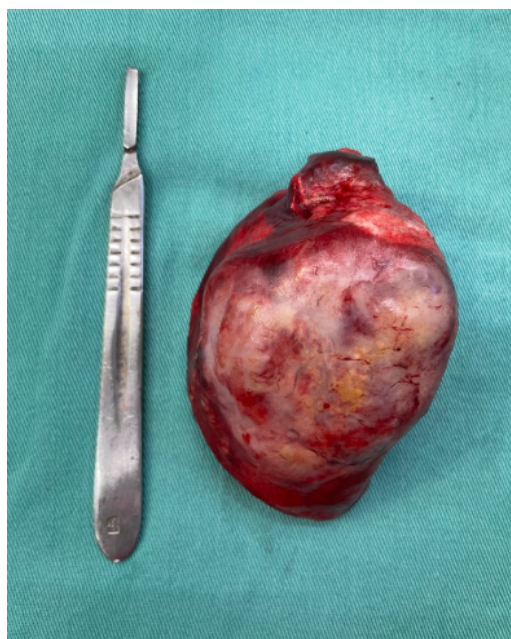


Figura 20. Lobo pulmonar neoplásico.

Fonte: Arquivo Pessoal, 2024.

Tabela 7. Procedimentos cirúrgicos das afecções do sistema respiratório realizados no HVU/UFRPE no período de abril de 2022 a fevereiro de 2024.

Procedimentos	Caninos	Felinos	Total
Biópsia nasal	1	1	2
Estafilectomia	3	0	3
Correção de Hérnia peritoneo pericárdica	0	1	1
Correção de Hérnia diafragmática	3	0	3
Lobectomia pulmonar	4	1	5
Nossectomia	2	0	2
Rinoplastia	4	0	4
Rinotomia	1	0	1
Total	17	3	20

#### 4.7 Cirurgias do Sistema Auditivo e Ocular

Foram executados quatro procedimentos no sistema auditivo, incluindo ablação total e/ou parcial do conduto auditivo, bem como drenagem de oto-hematoma. No âmbito do sistema ocular, foram realizadas quatorze enucleações (figura 21) e uma orbiectomia, expostas na tabela 8.

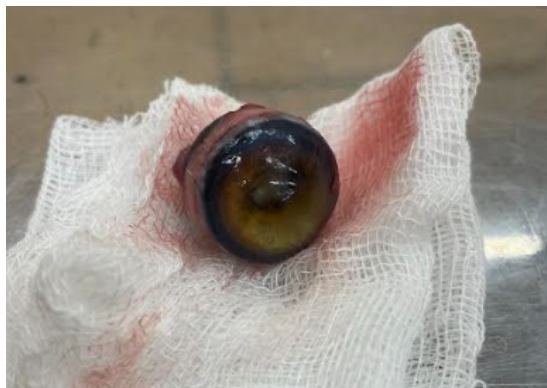

Figura 21. Olho de paciente canino após enucleação.

Fonte: Arquivo Pessoal, 2024.

Tabela 8. Procedimentos cirúrgicos das afecções do sistema auditivo e ocular realizados no HVU/UFRPE no período de abril de 2022 a fevereiro de 2024.

Procedimentos	Caninos	Felinos	Total
Ablação parcial do conduto auditivo	0	1	1
Ablação total do conduto auditivo	2	0	2
Drenagem de oto-hematoma	1	0	1
Enucleação	7	7	14
Orbiectomia	1	0	1
Total	11	8	19

#### 4.8 Outros

Foram feitos trinta e um procedimentos cirúrgicos, abrangendo várias áreas, como indicado na tabela 9. Destacam-se as herniorrafias perineais e inguinais, com treze e oito casos operados, respectivamente. Além disso, foram realizadas intervenções cirúrgicas para corrigir hérnias umbilicais e inguinoescrotais, além de exéreses de neoplasias.

Tabela 9. Procedimentos cirúrgicos das afecções de outros sistemas realizados no HVU/UFRPE no período de abril de 2022 a fevereiro de 2024.

Procedimentos	Caninos	Felinos	Total
Correção de eventração	0	1	1
Exérese de neoplasia intra abdominal	1	0	1
Esternotomia para exérese de neoplasia mediastinal	1	0	1
Herniorrafia inguinal	6	0	6
Herniorrafia inguino escrotal	1	0	1
Herniorrafia perineal	13	0	13
Herniorrafia umbilical	4	1	5
Estabilização toracolombar	2	0	2
Estabilização lombossacra	1	0	1
Total	29	2	31

## 5. Considerações Finais

O programa de Residência em Clínica Cirúrgica de Pequenos Animais desempenhou um papel crucial no desenvolvimento da formação profissional e pessoal, aprimorando e

consolidando conhecimentos adquiridos durante a graduação, bem como o desenvolvimento de “soft skills”.

Complementarmente, a ampla casuística do HVU contribuiu significativamente para o aprendizado, por proporcionar o acompanhamento de um grande número de pacientes, abrangendo diversas afecções. A autonomia concedida e o apoio dos profissionais foram elementos fundamentais para a capacitação do residente, permitindo o aprendizado e o aprimoramento das técnicas cirúrgicas.

## **Capítulo II**

Lobectomia pulmonar para exérese de neoplasia em caninos: relato de quatro casos

## **Lobectomia pulmonar para exérese de neoplasia em caninos: relato de quatro casos**

### **Pulmonary lobectomy for excision of neoplasia in canines: report of four cases**

#### **Resumo**

A ocorrência de neoplasias pulmonares primárias em cães é rara, representando apenas cerca de 1% de todas as neoplasias caninas. Essas neoplasias tendem a ser predominantemente malignas, com adenocarcinomas e carcinomas de células escamosas sendo os tipos histológicos mais comuns. A idade média no momento do diagnóstico é de cerca de 11 anos e os sintomas são muitas vezes inespecíficos, tornando o diagnóstico desafiador. Métodos de imagem, como radiografia e tomografia, são úteis para o diagnóstico, mas a confirmação definitiva é feita por análise histopatológica. A remoção cirúrgica é o tratamento preferencial, com diferentes abordagens dependendo da localização e extensão da neoplasia. Embora complicações possam ocorrer após a cirurgia, estudos mostram que cães submetidos à excisão cirúrgica têm uma sobrevida maior. Quatro casos de cães idosos com neoplasias pulmonares foram registrados no Hospital Universitário da UFRPE, com históricos clínicos diversos. Um poodle de 16 anos apresentava sintomas como síncope, espirros e fadiga, sendo diagnosticado com duas neofomações no pulmão. Um cão sem raça definida, de 10 anos, tinha um nódulo na falange e nos exames de estadiamento oncológico, foi diagnosticado com duas massas no pulmão. Duas cadelas de 11 anos, com antecedentes de neoplasia mamária, foram diagnosticadas com neofomação no pulmão esquerdo. Os pacientes foram submetidos à lobectomia pulmonar e os diagnósticos histopatológicos revelaram adenocarcinoma pulmonar em três casos e carcinoma mamário metastático em um. Todos foram encaminhados ao setor de oncologia para acompanhamento. Conclui-se, portanto, que a lobectomia pulmonar representa a principal opção terapêutica para as neoplasias pulmonares. No entanto, o prognóstico é diretamente influenciado pelo tipo de tumor e pelo estágio da doença do paciente.

**Palavras chaves: adenocarcinoma, cães, metástase, neofomação pulmonar, toracotomia.**

#### **Abstract**

The occurrence of primary lung neoplasms in dogs is rare, representing only approximately 1% of all canine neoplasms. These neoplasms tend to be predominantly malignant, with adenocarcinomas and squamous cell carcinomas being the most common histological types. The average age at diagnosis is about 11 years and symptoms are often nonspecific, making

diagnosis challenging. Imaging methods, such as radiography and tomography, are useful for diagnosis, but definitive confirmation is made by histopathological analysis. Surgical removal is the preferred treatment, with different approaches depending on the location and extent of the neoplasm. Although complications can occur after surgery, studies show that dogs undergoing surgical excision have a longer survival rate. Four cases of elderly dogs with lung neoplasms were registered at the UFRPE University Hospital, with different clinical histories. A 16-year-old poodle presented symptoms such as syncope, sneezing and fatigue, being diagnosed with two neoformations in the lung. A 10-year-old mixed breed dog had a nodule on the phalanx and, during oncological staging tests, was diagnosed with two masses in the lung. Two 11-year-old dogs, with a history of mammary neoplasia, were diagnosed with neoformation in the left lung. The patients underwent pulmonary lobectomy and histopathological diagnoses revealed lung adenocarcinoma in three cases and metastatic breast carcinoma in one. All were referred to the oncology department for follow-up. It is concluded, therefore, that pulmonary lobectomy represents the main therapeutic option for lung neoplasms. However, the prognosis is directly influenced by the type of tumor and the stage of the patient's disease.

**Key words: adenocarcinoma, dogs, metastasis, lung neoformation, thoracotomy.**

## **Introdução**

As tumorações nos pulmões de cães podem se originar primariamente ou por metástase. As neoplasias pulmonares primárias, que são menos prevalentes do que as doenças metastáticas, constituem apenas 1% das neoplasias que afetam cães (MONNET, 2017; MACPHAIL e FOSSUM, 2021).

As neoplasias pulmonares primárias têm sua origem no tecido pulmonar, manifestando-se predominantemente como massas únicas (55%) e, menos frequentemente, como massas multicêntricas. Essas neoplasias são em sua maioria malignas, com uma prevalência significativa de carcinomas provenientes das regiões bronquial ou alveolar (LANSDOWNE, 2005; MONNET, 2017; ICHIMATA et al., 2023). Geralmente, essas formações tumorais demonstram um comportamento altamente agressivo, propenso a formar metástases precoces tanto no próprio pulmão, quanto em linfonodos regionais e órgãos distantes (MACPHAIL e FOSSUM, 2021).



A classificação das neoplasias pulmonares primárias é determinada pelo padrão histológico predominante, embora seja possível encontrar mais de um tipo de tumor no momento do diagnóstico. Entre os tipos histológicos malignos identificados, incluem-se adenocarcinomas, carcinomas de células escamosas, carcinomas anaplásicos, sarcomas histiocíticos e tumores derivados do tecido conjuntivo, como osteossarcomas, fibrossarcomas e hemangiossarcomas, embora estes últimos sejam menos comuns (POLTON, 2008). O adenocarcinoma é prevalente em cães e gatos, com 50% dos casos apresentando metástase no momento do diagnóstico. Por outro lado, os carcinomas de células escamosas e os carcinomas anaplásicos são mais raros, sendo que a maioria dos pacientes já apresenta metástase no momento do diagnóstico (D’COSTA et al., 2011; MACPHAIL e FOSSUM, 2021).

A doença pulmonar metastática é comum, especialmente em cães portadores de carcinomas de tireoide, hemangiossarcoma, melanoma, osteossarcoma e neoplasias mamárias, conforme relatado por Lansdowne (2005).

A presença de fatores ambientais, associados a agentes carcinogênicos como a fumaça do cigarro e a poluição urbana, surge como potenciais elementos contribuintes para o surgimento dessas neoplasias, conforme indicado por Zierenberg-ripoll et al. (2018). A enfermidade, caracterizada por sua natureza insidiosa, provoca sinais clínicos inespecíficos que se desenvolvem de forma gradual, o que eleva a complexidade do processo diagnóstico (CAETANO et al., 2023).

A ocorrência é mais prevalente em cães que estão na faixa etária de meia-idade a idosos, com maior destaque para aqueles com 13 anos ou mais. A idade média no momento do diagnóstico é de 11 anos, exceto no caso do carcinoma anaplásico, para o qual a média de idade no diagnóstico é de 7,5 anos (LANSDOWNE 2005).

O diagnóstico preciso de neoplasias pulmonares requer uma abordagem multifatorial, que inclui exames complementares, como radiografia e tomografia torácica, conforme destacado por Able et al. (2021) e Pacholec et al. (2021). Métodos diagnósticos adicionais, como exame citológico por punção aspirativa, lavado broncoalveolar e traqueal, são ferramentas que podem contribuir para a confirmação e caracterização da doença, contudo, a confirmação definitiva do diagnóstico é alcançada exclusivamente através da análise histopatológica (NELSON e SELLON, 2005; MONNET, 2017).

O tratamento e prognóstico dessas neoplasias estão estreitamente ligados ao estágio em que a doença é identificada, sendo a remoção cirúrgica, o tratamento preferencial tanto para nódulos isolados como para múltiplas massas no mesmo lobo, desde que não haja sinais de metástases à distância (FOSSUM, 2014; LEE et al., 2020; ICHIMATA et al., 2023).

Neste contexto, o presente estudo tem como objetivo relatar quatro casos de tratamento de neoplasias pulmonares em cães idosos, com ênfase nos aspectos clínico-cirúrgicos. A intenção é que a descrição desses casos possa oferecer uma contribuição significativa para a compreensão das neoplasias pulmonares, proporcionando informações clínicas relevantes que possam aprimorar a prática veterinária e a qualidade de vida dos pacientes caninos.

### **Descrição dos Casos**

Foram atendidos quatro pacientes caninos no Hospital Universitário (HVU/UFRPE) com históricos variados, mas todos com neoplasia pulmonar.

O paciente 1, um poodle, macho, castrado, de 16 anos, foi atendido pelo setor de clínica médica em 02/02/23. O tutor relatou que o paciente havia tido uma síncope 15 dias antes da consulta. Uma radiografia torácica foi solicitada, revelando a presença de uma massa pulmonar. Além disso, o paciente exibia espirros esporádicos e facilidade de cansaço, sem outras alterações notáveis no exame físico. O paciente já tinha sido submetido anteriormente a esplenectomia por apresentar uma massa no baço, que foi diagnosticado no histopatológico como linfoma B.

Diante desse histórico, foram requisitados exames de sangue, avaliações cardiológicas e uma tomografia de tórax. O eletrocardiograma evidenciou sobrecarga biatrial, enquanto a ultrassonografia revelou aumento bilateral das adrenais e uma leve hepatomegalia. A tomografia identificou uma massa no lobo pulmonar caudal esquerdo (7,5 x 4 x 4 cm) (figura 22) e outra no lobo médio (2,8 x 2,4 x 1,8 cm) (figura 23). Como resultado, o paciente foi encaminhado para uma lobectomia pulmonar bilateral.

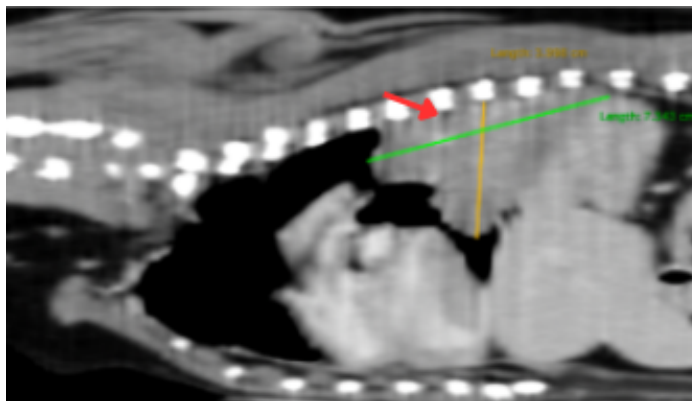


Figura 22. Tomografia do paciente 1 mostrando massa em lobo caudal esquerdo (seta vermelha).

Fonte: Arquivo Pessoal, 2024.

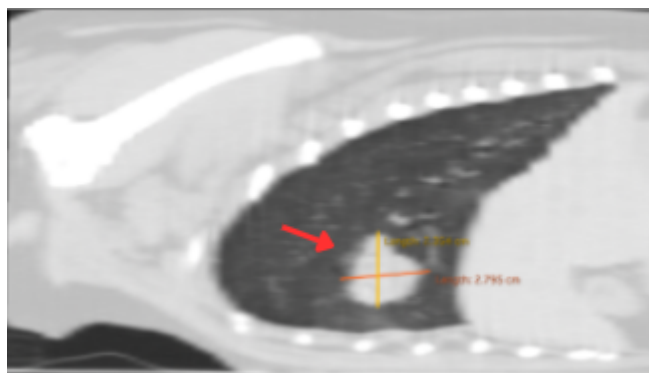


Figura 23. Tomografia do paciente 1 com massa em lobo médio (seta vermelha).

Fonte: Arquivo Pessoal, 2024.

O paciente 2, um canino sem raça definida, de 10 anos, castrado, foi atendido em 14/02/23, apresentando um nódulo de crescimento lento (há quatro meses) na falange do membro pélvico direito, cuja citologia sugeria ser um melanocitoma. O tutor negou a ocorrência de síncope ou convulsões, mas observou episódios ocasionais de respiração ofegante no paciente. Exames pré-operatórios e de estadiamento oncológico foram solicitados. Um raio-x de tórax revelou duas formações nodulares nos lobos caudal esquerdo e médio direito. Na ultrassonografia abdominal, foi identificada esplenomegalia. A tomografia de tórax posteriormente evidenciou duas estruturas com características de massa no lobo pulmonar médio (4,1 x 3,7 x 4 cm) e caudal esquerdo (5 x 4,3 x 4,5 cm) (figura 24). Como resultado, o paciente foi encaminhado para uma lobectomia pulmonar bilateral.

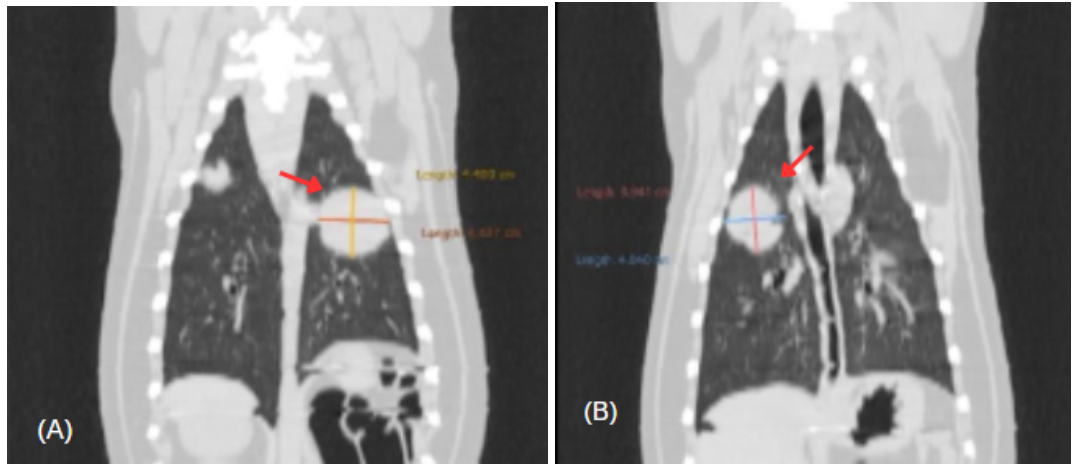


Figura 24. (A) Tomografia do paciente 2 com massa no lobo pulmonar caudal esquerdo (seta vermelha) e (B) lobo médio (seta vermelha).

Fonte: Arquivo Pessoal, 2024.

A paciente 3, da raça Dachshund, com 11 anos e castrada, foi referenciada ao setor de clínica médica para uma consulta de rotina. Em 2019, ela passou por uma mastectomia para a remoção de um carcinoma mamário de grau II. Exames de rotina foram requisitados, e uma radiografia torácica revelou a presença de uma massa pulmonar. Diante desse resultado, uma tomografia de tórax foi solicitada, onde foi observado uma massa no lobo pulmonar cranial esquerdo de 3,5 x 2,5 x 4,4 cm (figura 25). Após diagnóstico, a paciente foi encaminhada para o setor de cirurgia.

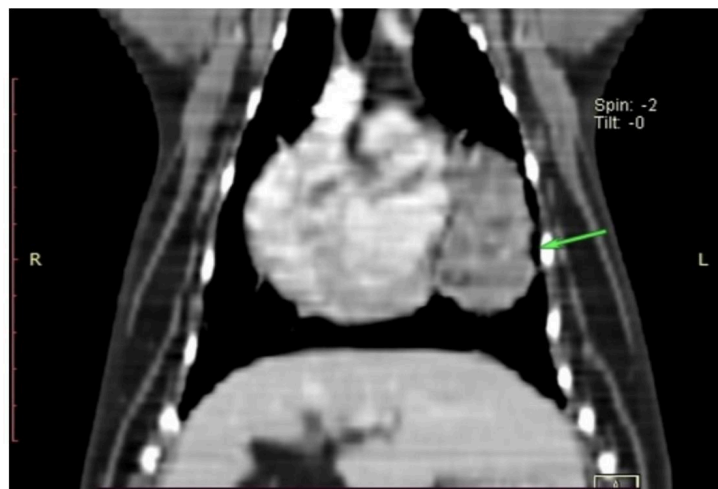


Figura 25. Tomografia da paciente 3, a qual apresentava uma massa no lobo pulmonar cranial esquerdo (seta verde).

Fonte: Arquivo Pessoal, 2024.

A paciente número 4, era uma cadela, sem raça definida, com 11 anos de idade e não castrada, que foi atendida em 16/02/23 devido a um histórico de ferimento na mama.

Anteriormente, ela havia sido levada a outro serviço veterinário, onde um lipoma e um carcinoma mamário foram diagnosticados por meio de citologia. Durante a consulta, apresentava um nódulo ulcerado próximo à mama abdominal cranial direita (M3), propenso a sangramento, indicativo de hemangiossarcoma. A radiografia de tórax indicou possíveis metástases pulmonares, embora a neoplasia primária pulmonar não tenha sido descartada. Exames adicionais, incluindo tomografia de tórax, foram solicitados, no entanto, a paciente desenvolveu piometra, exigindo cirurgia de urgência para realizar a OH. Cerca de três meses após a primeira consulta, os tutores retornaram ao hospital com queixas de anorexia e fraqueza, apresentando os resultados da tomografia que revelou uma massa no lobo pulmonar caudal esquerdo (5,8 x 5,2 x 4,8 cm) (figura 26). Foram solicitados exames pré-operatórios, e a paciente foi encaminhada para cirurgia.

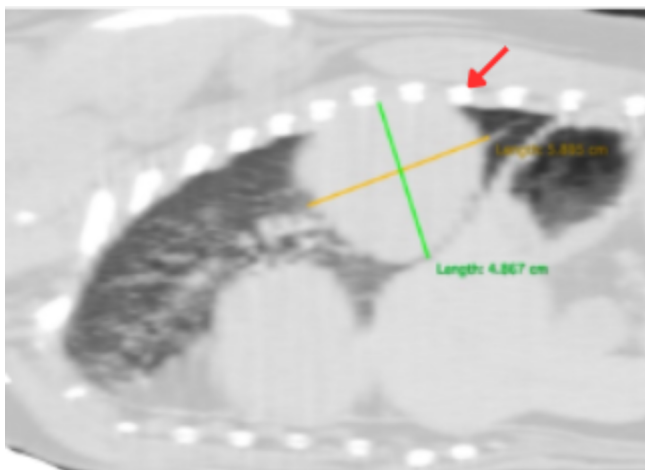


Figura 26. Tomografia da paciente 4 com nódulo no lobo pulmonar caudal esquerdo (seta vermelha).

Fonte: Arquivo Pessoal.

Os pacientes 1 e 2 passaram por uma toracotomia intercostal bilateral, enquanto as pacientes 3 e 4 foram submetidas à toracotomia intercostal esquerda. Como parte das orientações pré-operatórias, foi solicitado que os pacientes fizessem um jejum alimentar de oito horas e um jejum hídrico de duas horas. No dia do procedimento, os pacientes foram submetidos a anestesia geral juntamente com bloqueio intercostal, com protocolo de medicação e dose individualizado para cada paciente, seguido por tricotomia e antissepsia da região a ser operada.

Os pacientes submetidos ao procedimento bilateral foram inicialmente colocados em decúbito lateral esquerdo. A incisão cutânea foi feita no quinto espaço intercostal direito, estendendo-se do corpo vertebral até próximo ao esterno (figura 27-A). Houve a dissecação

do tecido subcutâneo e a incisão dos músculos cutâneos do tronco, seguindo pela abertura dos músculos grande dorsal, escaleno, peitoral, serrátil ventral, e os músculos intercostais externo e interno. Em seguida, foi realizada a incisão na pleura para acessar a cavidade torácica e um afastador de Finochietto foi colocado para separar as costelas e melhorar a exposição. O pulmão foi inspecionado, o lobo afetado pela neoplasia foi identificado, e a lobectomia pulmonar foi realizada utilizando a técnica das três pinças, na qual três pinças hemostáticas foram colocadas na área do hilo pulmonar, seguido pela realização da transecção entre a pinça intermediária e a mais distal do hilo para remoção do lobo pulmonar. Posteriormente, a pinça localizada próxima ao hilo foi removida para a realização da ligadura. Os vasos e o brônquio foram ligados com fio poliglactina 1, através da técnica de ligadura em massa. Após a lobectomia, foi realizado o teste de aerostasia, através da colocação de soro fisiológico ao redor da ligadura para observar extravasamento de ar e posteriormente, um dreno torácico foi inserido no oitavo espaço intercostal. O fechamento do tórax foi iniciado com pré-suturas ao redor das costelas adjacentes à incisão, usando fio nylon 0.

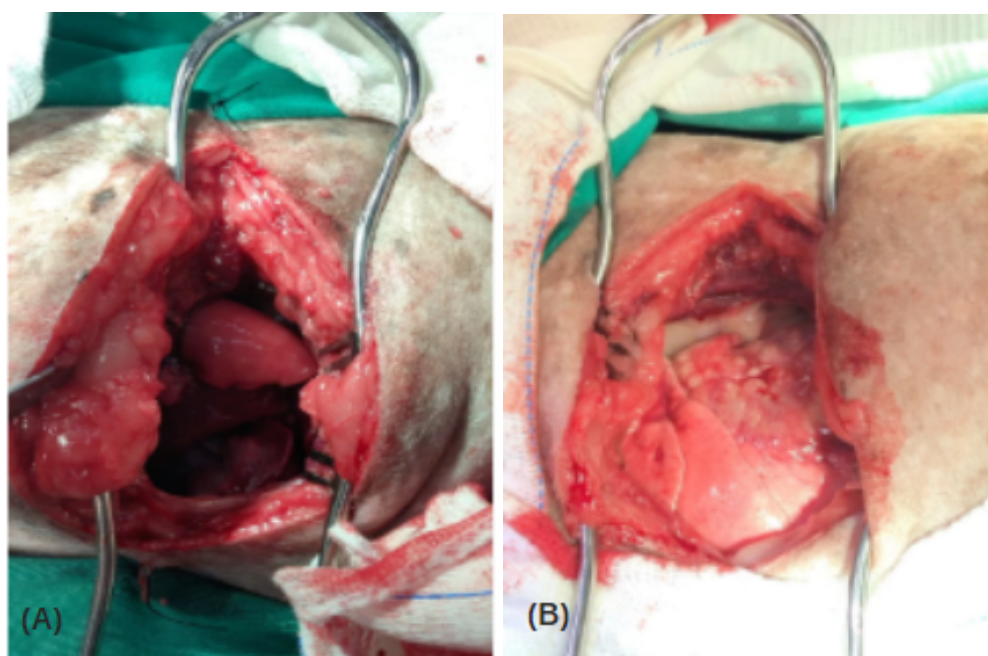


Figura 27. (A) Acesso no 5º espaço intercostal direito para acesso ao lobo médio e (B) 6º espaço intercostal esquerdo para a realização da lobectomia do lobo caudal esquerdo. Cirurgia do paciente 2.

Fonte: Arquivo Pessoal, 2024.

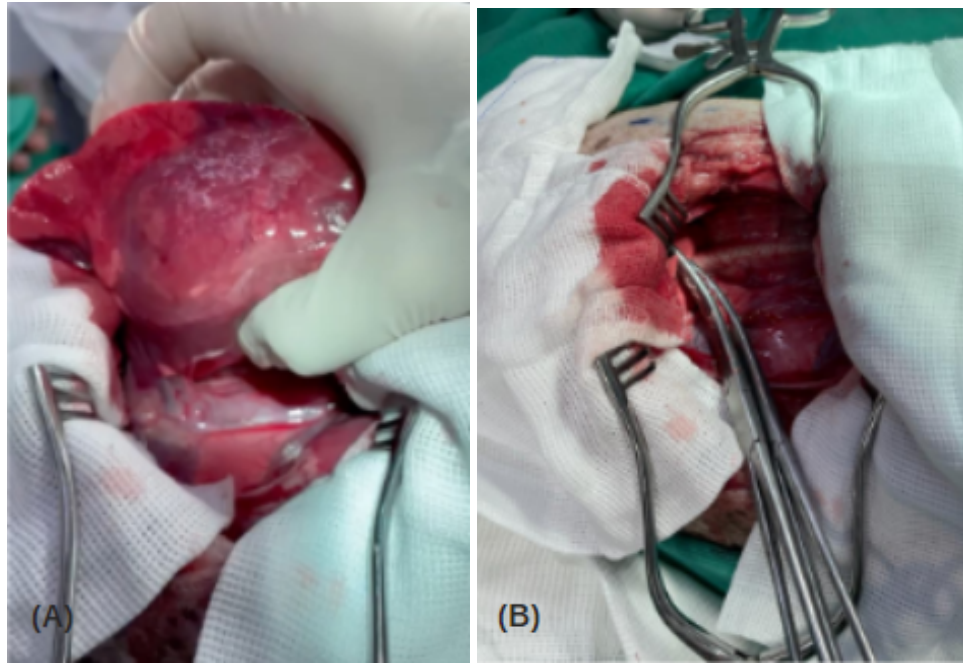


Figura 28. (A) Neoplasia no lobo caudal esquerdo e (B) lobectomia pulmonar pela técnica das três pinças. Cirurgia do paciente 2.

Fonte: Arquivo Pessoal, 2024.

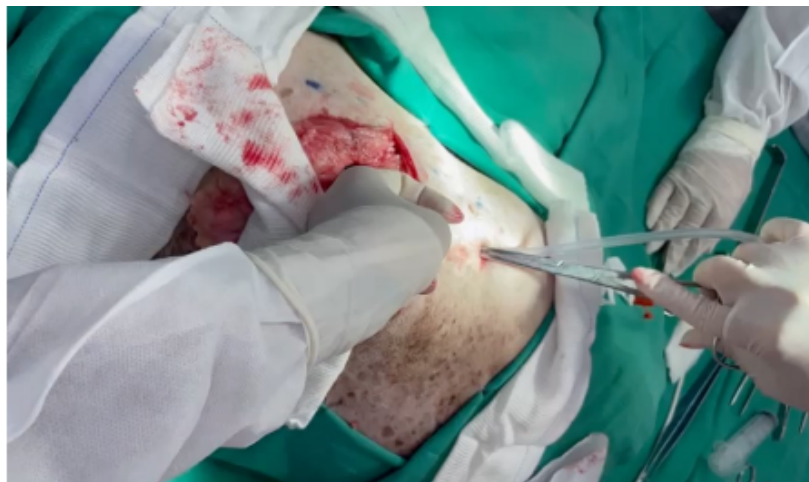

Figura 29: Colocação de dreno torácico. Cirurgia do paciente 2.

Fonte: Arquivo Pessoal, 2024.

Após a colocação de todas as pré-suturas, o auxiliar aproximava as bordas, tracionando as pontas do fio, enquanto o cirurgião fazia os nós. Em seguida, a síntese muscular foi realizada no padrão Reverdin com fio náilon 2-0, seguida pela síntese do subcutâneo com poliglactina 2-0 e dermorrafia em isolado simples com náilon 3-0. A pressão negativa do tórax foi estabelecida através do dreno, que foi fixado à pele com sutura de bailarina. Posteriormente, os pacientes foram reposicionados em decúbito lateral direito, e o

procedimento foi realizado de forma semelhante, entretanto, o acesso foi feito pelo 6º espaço intercostal esquerdo (figura 27-B). Após a incisão da pele, o tecido subcutâneo foi divulsionado, e os músculos e a pleura foram seccionados para permitir o acesso ao tórax. A região foi inspecionada e a lobectomia pulmonar do lobo caudal esquerdo (figura 28-A) foi realizada empregando a técnica das três pinças (figura 28-B). Fio de poliglactina 1 foi usado para ligar as estruturas. Em seguida, um teste de aerostasia foi realizado e um dreno torácico nº20 foi inserido (figura 29). A sutura da parede torácica foi feita conforme o procedimento padrão, iniciando com a colocação de pré suturas ao redor das costelas (figura 30), seguido pela síntese dos músculos, tecido subcutâneo e pele, e então estabelecendo a pressão negativa.

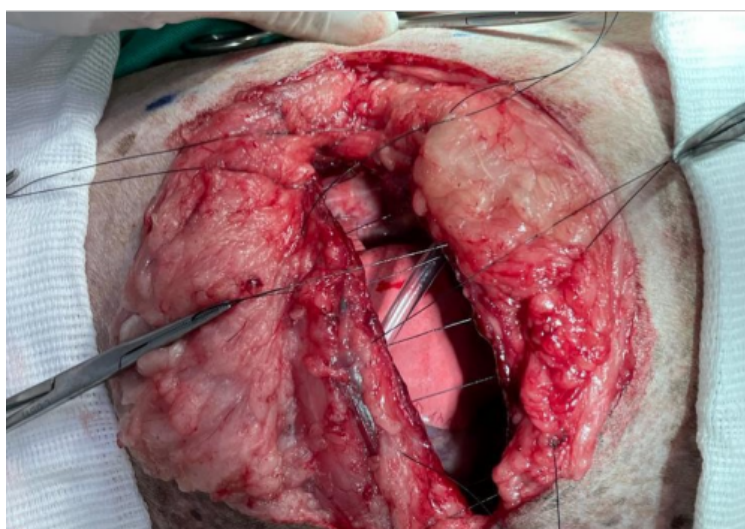


Figura 30. Colocação de pré suturas para aproximação das costelas e posterior toracorráfia. Cirurgia do paciente 2.

Fonte: Arquivo Pessoal, 2024.

Os pacientes 3 e 4 foram posicionados em decúbito lateral direito e a incisão foi feita no quinto e sexto espaço intercostal, respectivamente. A lobectomia foi realizada conforme descrito anteriormente. Todos os pacientes foram encaminhados para o internamento com dreno torácico, com a recomendação de drenar a cada quatro horas e de só remover quando não houvesse conteúdo por três drenagens consecutivas. Além do protocolo de medicamentos que incluía ceftriaxona na dose de 30mg/kg a cada 12 horas, Dipirona na dose de 25mg/kg a cada 12 horas, Metadona na dose de 0,3mg/kg a cada 12 horas e Meloxicam na dose de 0,1mg/kg a cada 24 horas. Após a estabilização do paciente e a remoção do dreno, todos foram liberados para casa.



Os pacientes foram liberados para casa com orientações de repouso e a realização de curativos diários. As prescrições medicamentosas incluíram: amoxicilina + clavulanato de potássio na dose de 20mg/kg a cada 12 horas durante 14 dias; Dipirona 25mg/kg a cada 12 horas por sete dias; Meloxicam 0,1mg/kg a cada 24 horas por 4 dias, e Cloridrato de Tramadol 4mg/kg a cada 12 horas por sete dias, subtraindo o tempo do internamento. A remoção dos pontos foi realizada 15 dias após a cirurgia, e a ferida cirúrgica apresentava completa cicatrização.

Todos os nódulos pulmonares foram submetidos a exames histopatológicos e os resultados indicaram que os pacientes 1, 2 e 4 apresentaram adenocarcinoma pulmonar papilar primário, enquanto a paciente 3 foi diagnosticada com carcinoma mamário metastático. Todos os pacientes foram encaminhados para o setor de oncologia para realização de quimioterapia adjuvante.

## **Discussão**

As neoplasias pulmonares primárias podem surgir de qualquer tecido pulmonar, sendo mais frequentes as neoplasias originadas do epitélio das vias aéreas ou do parênquima pulmonar. As que têm origem no epitélio geralmente são encontradas em proximidade ao hilo pulmonar, ao passo que as originadas do parênquima tendem a ser mais periféricas (WITHROW, 2007). Conforme observado nos casos descritos neste relato, todos os pacientes exibiam neoplasias localizadas em proximidade ao hilo pulmonar.

Embora seja raro encontrar neoplasias primárias nos pulmões de cães, é evidente que os cães de raça mista, como três dos quatro pacientes mencionados, são frequentemente afetados, como indicado por vários estudos e de modo geral, observa-se uma maior incidência de neoplasias em pacientes idosos, como é claramente demonstrado nos casos em questão (BLEAKLEY et al., 2018; POLTON et al., 2018; ZIERENBERG-RIPOLL et al., 2018; PACHOLEC et al., 2021; McPHETRIDGE et al., 2022; MARTIN et al., 2023).

No Brasil, há escassos registros de neoplasias pulmonares primárias na literatura. Conforme revelado por um estudo recente, a prevalência desses tumores na espécie canina é de 0,5% (CAPRIOLI et al., 2018). Este aumento é atribuído à crescente expectativa de vida dos cães, avanços nos métodos de diagnóstico e ao incremento no número de necropsias e amostras enviadas para os laboratórios de Patologia Veterinária.

Os sinais clínicos em cães são diversos e, frequentemente, não específicos. A tosse crônica, que não responde aos antibióticos, é o sintoma mais comumente observado. Outros

sinais incluem intolerância ao exercício, taquipneia e dispneia (NELSON e SELTON, 2005). Essa situação é consistente com os casos abordados neste estudo, onde nos pacientes 1 e 2 foi relatado sintomas como espirros, cansaço e respiração ofegante, enquanto os pacientes 3 e 4 eram assintomáticos. Além disso, foram observados relatos de letargia, vômito, perda de peso e febre em situações semelhantes (BLEAKLEY et al., 2015), assim como ocorrência de efusão pleural e osteopatia hipertrófica (McPHETRIDGE et al., 2022).

A falta de sintomas evidentes não apenas torna difícil a detecção precoce da condição, mas também, com frequência, limita as opções de tratamento a abordagens paliativas. O desafio reside na necessidade de estratégias de diagnóstico mais sensíveis e em abordagens terapêuticas adaptadas para casos nos quais a detecção precoce é comprometida.

Os tumores pulmonares possuem a capacidade de se propagar por meio de invasão local, via sanguínea ou linfática, podendo impactar diferentes áreas do pulmão, linfonodos, ou levar à formação de metástases em locais distantes. Entretanto, os pacientes descritos neste estudo não apresentavam sinais de metástase durante o diagnóstico, conforme confirmado pela tomografia computadorizada de tórax e ultrassonografia abdominal. No entanto, não foram obtidas amostras dos linfonodos intratorácicos durante a cirurgia, por conta da complexidade do procedimento, impossibilitando uma conclusão definitiva sobre a ausência de invasão linfática local, aspecto crucial para uma avaliação completa do prognóstico.

O paciente 2, o qual apresentava neoformação em falange, posteriormente foi submetido a amputação da mesma e envio da neoplasia para histopatológico, confirmando melanoma, ou seja, não se tratava de metástase.

A tomografia computadorizada é uma ferramenta valiosa que também permite determinar a localização nos lobos e a quantidade de tumores presentes (WITHROW, 2007). A radiografia simples de tórax desempenha um papel crucial no diagnóstico e estadiamento clínico TNM (tumor, nódulos, metástases) dos tumores pulmonares primários (TPP). Recomenda-se que a radiografia torácica seja realizada em três projeções (lateral direita, lateral esquerda e ortogonal), possibilitando a identificação de até 83% dos tumores pulmonares, além de fornecer informações sobre sua localização nos lobos e a quantidade de tumores presentes. Outros exames complementares incluem a toracoscopia, broncoscopia, lavado transtraqueal, análise de líquido pleural e aspirado citológico por agulha fina (WITHROW, 2007; MACPHAIL e FOSSUM, 2021).

Nos casos mencionados, todos os nódulos foram identificados na radiografia de tórax; no entanto, a TC foi requisitada para uma planificação cirúrgica mais precisa, a qual hoje é considerada o método padrão-ouro (ABLE et al. 2021; PACHOLEC et al. 2021). Além

disso, também foi solicitada para detectar micrometástases, considerando a importância de notar que nódulos menores que 7 mm a 9 mm podem não ser identificados na radiografia (WITHROW, 2007). Embora os exames de imagem ofereçam informações essenciais, a análise histopatológica permanece como o método definitivo para estabelecer com precisão o diagnóstico de neoplasias pulmonares (McPHETRIDGE et al., 2022).

A remoção cirúrgica é a principal opção terapêutica para neoplasias pulmonares primárias, conforme indicado por Withrow (2007). Nos casos em questão, a decisão de optar pelo acesso intercostal foi fundamentada na proximidade da massa, o que facilitou a realização segura da lobectomia pulmonar. Entretanto, é relevante ressaltar que existem outras abordagens cirúrgicas que podem ser mais adequadas, dependendo da localização, tamanho e quantidade de massas. A esternotomia mediana, discutida por Bleakley et al., (2017), representa uma alternativa que possibilita o acesso aos dois lados do tórax e deve ser considerada, especialmente em casos de massas extensas. A escolha da abordagem cirúrgica dependerá da complexidade do caso, das características específicas do tumor e da experiência do cirurgião, visando otimizar a remoção da lesão com o mínimo de morbidade para o paciente. Apesar dos pacientes 1 e 2 apresentarem neoplasia em ambos os lados, foi optado pela toracotomia intercostal bilateral à esternotomia mediana, pela visualização facilitada da neoplasia no acesso intercostal e pelo menor trauma cirúrgico associado a esta técnica.

A abordagem cirúrgica clássica, envolvendo toracotomia intercostal e ligadura manual dos vasos e brônquios com fios cirúrgicos, mostrou-se uma técnica fácil e eficiente para os pacientes do presente relato. No entanto, estudos recentes têm se dedicado ao aprimoramento das técnicas de lobectomia pulmonar, explorando o uso de suturas mecânicas, como grampeadores (ST BLANC e CSOMOS, 2021) e dispositivos reabsorvíveis auto-travantes (ISHIGAKI et al., 2021) para a oclusão de vasos e brônquios. Essas inovações não apenas simplificam e aceleram o procedimento cirúrgico, mas também são aplicáveis em técnicas de cirurgia videoassistida.

Geralmente, sugere-se a realização de uma lobectomia pulmonar completa, conforme realizado nos casos objetivando ter margens livres, embora a abordagem parcial possa ser contemplada para massas pequenas localizadas na periferia do lobo pulmonar. Se optar pela lobectomia parcial, é importante remover uma margem de tecido normal adjacente ao tumor para aumentar a probabilidade de obter margens livres na avaliação histopatológica (MACPHAIL e FOSSUM, 2021).

Embora complicações pós-cirúrgicas, como efusão pleural, infecção, hemotórax, pneumotórax, enfisema subcutâneo e megaesôfago, possam surgir, é fundamental realizar o tratamento cirúrgico sempre que viável. Estudos indicam que cães que passaram pela excisão cirúrgica apresentaram uma taxa de sobrevida superior àquela observada em cães que não foram submetidos a tratamento cirúrgico (POLTON et al., 2008).

Até o presente momento, os pacientes 1 e 4 apresentam boa qualidade de vida. O paciente 2 desenvolveu posteriormente uma neoplasia na próstata, e recentemente foi submetido a uma prostatectomia total, com laudo do histopatológico de sarcoma histiocítico. Já a paciente 3 foi submetida à eutanásia 4 meses após a lobectomia devido à presença de metástases em fígado.

### **Considerações Finais**

Portanto, conclui-se que a lobectomia pulmonar representa o tratamento preferencial para neoplasias pulmonares para os pacientes relatados, sendo uma técnica eficiente ao proporcionar uma média de 4 meses de sobrevida. No entanto, o tipo, localização, quantidade e tamanho da neoplasia, juntamente com a presença de metástases e o momento do diagnóstico, influenciam diretamente na sobrevida do paciente. Essas conclusões ressaltam a importância de estratégias diagnósticas precoces e tratamentos cirúrgicos adequados para melhorar os resultados no manejo de neoplasias pulmonares.

### **Referências**

ABLE, H.; WOLF-RINGWALL, A.; RENDAHL, A.; OBER, C. P.; SEELIG, D; M.; WILKE, C. T.; LAWRENCE, J. Computed tomography radiomic features hold prognostic utility for canine lung tumors: An analytical study. **PLoS ONE**, v.16, n.8, p.e0256139, 2021.

BLEAKLEY, S.; DUNCAN, C.G.; MONNET, E. Thoracoscopic Lung Lobectomy for Primary Lung Tumors in 13 Dogs. **Veterinary Surgery**, v. 44, n. 8, p. 1029-1035, 2015.

BLEAKLEY, S.; PHIPPS, K.; PETROVSKY, B.; MONNET, E. Median sternotomy versus intercostal thoracotomy for lung lobectomy: A comparison of short-term outcome in 134 dogs. **Veterinary Surgery**. v. 47, n. 1, p. 104-113, 2018.

BRANDÃO, M. V. A. P. D. Saúde Única em articulação com a saúde global: o papel da Medicina Veterinária do coletivo. **Revista de Educação Continuada em Medicina Veterinária e Zootecnia do CRMV-SP**, v. 13, n. 3, p. 77-77, 2016.

CAETANO, R. C.; ROSADO, I. R.; ALVES, P. G.; BARBOSA, S. G.; MARTIN, I.; REZENDE, R. S.; SAMPAIO, R. L.; ALVES, E. G. L. Triagem eficiente e cirurgia eficaz: A fórmula do sucesso no tratamento de carcinoma pulmonar em cães. **Peer Review**, v. 5, n. 26, p. 269-282, 2023.

CAPRIOLI, R.A.; ARGENTA, F. F.; HAMMERSCHMITT, M. E.; PEREIRA, P. R.; LORENZO, C.; PAVARINI, S. P.; DRIEMEIER, D.; SONNE, L. Achados patológicos e imuno-histoquímicos de neoplasmas pulmonares primários em caninos na região metropolitana de Porto Alegre, Rio Grande do Sul. **Pesquisa Veterinária Brasileira**. v. 38, n. 6, p. 1151-1158, 2018.

D’COSTA, S.; YOON, B. I.; KIM, D. Y.; MOTSINGER-REIF, A.; WILLIAMS, M.; KIM, Y. Morphologic and Molecular Analysis of 39 Spontaneous Feline Pulmonary Carcinomas. **Veterinary Pathology**, v. 49, n. 6, p. 1-8, 2011.

ESTEVAM, L. G. T. M.; TEIXEIRA, N. S.; TEIXEIRA, M. S. O papel do Médico Veterinário na Educação em Saúde Única. **Revista de Trabalhos Acadêmicos - Universo Belo Horizonte**, v. 1, n. 7, 2020.

ICHIMATA, M.; KAGAWA, Y.; NAMIKI, K.; TOSHIMA, A.; NAKANO, Y.; MATSUYAMA, F.; FUKAZAWA, E.; HARADA, K.; KATAYAMA, R.; KOBAYASHI, T. Prognosis of primary pulmonary adenocarcinoma after surgical resection in small-breed dogs: 52 cases (2005-2021). **Journal of Veterinary Internal Medicine**, v. 37, n. 4, p. 1466-1474, 2023.

LIMONGI, J. E.; De OLIVEIRA, S. V. COVID-19 e a abordagem One Health (Saúde Única): uma revisão sistemática. **Revista Visa em debate**, v. 8, n. 3, p. 139-149, 2020.

LANSDOWNE, J. L.; MONNET, E.; TWEDT, D. C.; DERNELL, W. S. Thoracoscopic Lung Lobectomy for Treatment of Lung Tumors in Dogs. **Veterinary Surgery**, v. 34, n. 5, p. 530–535, 2005.

LEE B, M.; CLARKE, D.; WATSON, M.; LAVER, T. Retrospective evaluation of a modified human lung cancer stage classification in dogs with surgically excised primary pulmonary carcinomas. **Veterinary and Comparative Oncology**, v. 18, n. 4, p. 590-598, 2020.

MACPHAIL, C.; FOSSUM, T. W. Cirurgia do Sistema Respiratório Inferior: Pulmões e Parede Torácica. In: FOSSUM, T. W. **Cirurgia de Pequenos Animais**. Rio de Janeiro: Guanabara, 5 Ed, Cap 30, p. 884-914, 2021.

MARTIN, T.W.; LARUE, S. M.; GRIFFIN, L.; LEARY, D.; BOSS, M. Retrospective study evaluating the efficacy of stereotactic body radiation therapy for the treatment of confirmed or suspected primary pulmonary carcinomas in dogs. **Veterinary and Comparative Oncology**, v. 21, n. 4, p. 656-664, 2023.

McPHETRIDGE, J. B.; SCHARF, V.; REGIER, P. J.; TOTH, D.; LORANGE, M.; TREMOLADA, G.; DORNBUSCH, J. A.; SELMIC, L. E.; BAE, S.; TOWNSEND, K. L.; MCADOO, J. C.; THIEMAN, K. M.; SOLARI, F.; WALTON, R. A.; ROMEISER, J. TUOHY, J. L.; OBLAK, M. L. Distribution of histopathologic types of primary pulmonary neoplasia in dogs and outcome of affected dogs: 340 cases (2010-2019). **Journal of the American Veterinary Medical Association**, v. 260, n. 2, p. 234-243, 2022.

MONNET, E. Lungs. In: TOBIAS, K. M.; JOHNSTO, S.A. (Ed.). **Veterinary surgery: small animal**. 2nd Ed. vol. 1. Missouri: Elsevier, 2017, p. 1752-1768.

NELSON, O. L.; SELLON, R. K. Pulmonary parenchymal disease. In: ETTINGER, S. J.; FELDMAN, E. C. (Ed.). **Textbook of Veterinary Internal Medicine**. 6. ed. St Louis: Elsevier Saunders, 2005. v. 2, p. 1241-1244.

PACHOLEC, C.; LISCIANDRO, G. R.; MASSEAU, I.; DONNELLY, L.; DECLUE, A.; REINERO, C. R. Lung ultrasound nodule sign for detection of pulmonary nodule lesions in

dogs: Comparison to thoracic radiography using computed tomography as the criterion standard. **The Veterinary Journal**, v. 275, n. 105727, 2021.

POLTON, G. A.; BREARLEY, M. J.; POWELL, S. M.; BURTON, C. A. Impact of primary tumour stage on survival in dogs with solitary lung tumours. **Journal of Small Animal Practice**, v. 49, n. 2, p. 66-71, 2008.

POLTON, G.; FINOTELLO, R.; SABATTINI, S.; ROSSI, F.; LAGANGA, P.; VASCONI, M. E.; BARBARENA, A.; STIBOROVA, K.; BLEY, C. R.; MARCONATO, L. Survival analysis of dogs with advanced primary lung carcinoma treated by metronomic cyclophosphamide, piroxicam and thalidomide. **Veterinary and Comparative Oncology**, v. 16, n. 3, p. 399-408, 2018.

SHIGAKI, K.; HÖGLUND, O.V.; ASANO, K. Resorbable self-locking device for canine lung lobectomy: A clinical and experimental study. **Veterinary Surgery**, v. 50, n. 1, p. 32-39, 2021.

ST BLANC, A,W.; CSOMOS, R,A. Investigation and validation of a novel Endo GIA stapler for canine lung lobectomies. **Canadian Veterinary Journal**, v. 62, n. 11, p. 1207-1210, 2021.

WITHROW, S. J. Tumors of the respiratory system. In: WITHROW, S. L.; VAIL, D. M. (Ed.). **Withrow & Mac Ewen's-Small Animal Clinical Oncology**. 4. ed. St Louis: Saunders Elsevier, 2007. p. 517-25.

ZIERENBERG-RIPOLL, A.; POLLARD, R. E.; STEWART, S. L.; ALLSTADT, S. D.; BARRETT, L. E.; GILLEM, J. M.; SKORUPSKI, K. A. Association between environmental factors including second-hand smoke and primary lung cancer in dogs. **Journal of Small Animal Practice**, v. 59, n. 6, p. 343-349, 2018.

# Apêndices

## Apêndice A - Cartilha sobre a Raiva Humana

### RAIVA ANIMAL



#### o que é a raiva?

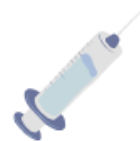A raiva é uma doença provocada por um vírus que afeta o sistema nervoso dos mamíferos. Os animais infectados apresentam mudança de comportamento, dificuldade para reconhecer o seu ambiente e tutor, fogem da luz, param de comer, param de beber água e podem apresentar também alteração na sua locomoção. O latido ou miado pode se modificar, dando a impressão que o animal está engasgado e há bastante saliva. Os sinais clínicos evoluem até a morte.

#### Quais animais podem adquirir a raiva?

Os cães e os gatos são alguns dos animais que podem transmitir a doença ao homem, desde que o animal esteja infectado com o vírus. Mas, outros animais domésticos e silvestres podem transmitir, como os bois, cavalos, porcos, morcegos e saguis.

#### Como prevenir a raiva?

A raiva pode ser facilmente prevenida através da vacinação anual dos animais. O Ministério da Saúde promove todo ano campanhas de vacinação gratuitas. Vacinas em dia faz parte da posse responsável.



#### O que devemos fazer ao ser mordido por um animal infectado?

Procure o centro de referência de vacinação para iniciar o tratamento, o mais breve possível após o contato. O tratamento irá seguir as recomendações médicas, podendo variar desde a observação do animal até aplicação de soro e vacinas.



# ANIMAL NÃO É BRINQUEDO E ABANDONO É CRIME



## O QUE DEVEMOS CONSIDERAR AO ADOTAR UM ANIMAL?

### 1. TENHO CERTEZA?

Os animais vivem bastante e durante todo esse tempo ele vai precisar de cuidados, de carinho e de investimento financeiro. Os animais assim como nós, sentem medo, dor, frio, calor, fome e sede. E é responsabilidade do tutor atender todas as necessidades do seu pet.

### 2. ESPAÇO

Eles também precisam de espaço para brincar e gastar energia. E de um local adequado para dormir que seja longe do frio, das chuvas e do calor. Animal não é para ficar preso, acorrentado e em espaço pequeno. Maus tratos também é crime.



### 3. ALIMENTAÇÃO E CUIDADOS VETERINÁRIOS

Os animais precisam ter as necessidades nutricionais atendidas, através de uma alimentação adequada e de água limpa. Precisam de banho e tosa periódica. Eles também adoecem e por isso é preciso ter as vacinas, vermifugos e consultas veterinárias em dia, bem como realizar a castração para evitar doenças como a piometra e as neoplasias, além de filhotes indesejáveis. A castração é um ato de amor.

**OS PETS SÃO AMIGOS PARA A VIDA TODA. BRINQUE,  
ALIMENTE, CUIDE E PROTEJA-OS. SEJA RESPONSÁVEL.**