



UNIVERSIDADE FEDERAL RURAL DE PERNAMBUCO
DEPARTAMENTO DE MEDICINA VETERINÁRIA

RELATÓRIO DE ESTÁGIO SUPERVISIONADO OBRIGATÓRIO (ESO)
REALIZADO NO HOSPITAL VETERINÁRIO HARMONIA, MUNICÍPIO DE
RECIFE – PE, BRASIL

ESTUDO RETROSPECTIVO DOS DIAGNÓSTICOS CITOLÓGICOS DE UM
LABORATÓRIO DE ANÁLISES CLÍNICAS VETERINÁRIA

RENATA DOS SANTOS FLORES

RECIFE, 2021



UNIVERSIDADE FEDERAL RURAL DE PERNAMBUCO
DEPARTAMENTO DE MEDICINA VETERINÁRIA

**ESTUDO RETROSPECTIVO DOS DIAGNÓSTICOS CITOLÓGICOS DO
LABORATÓRIO DE ANÁLISES CLÍNICAS VETERINÁRIA**

Relatório de Estágio Supervisionado Obrigatório
Como exigência parcial para obtenção do grau de
Bacharela em Medicina Veterinária, sob orientação
Da Prof. Dra. Miriam Nogueira Teixeira.

RENATA DOS SANTOS FLORES

RECIFE, 2021



**UNIVERSIDADE FEDERAL RURAL DE PERNAMBUCO
DEPARTAMENTO DE MEDICINA VETERINÁRIA**

**ESTUDO RETROSPECTIVO DOS DIAGNÓSTICOS CITOLÓGICOS DE
UM LABORATÓRIO DE ANÁLISES CLÍNICAS VETERINÁRIA**

Relatório elaborado por
RENATA DOS SANTOS FLORES

Aprovado em 10 /12/ 2021

BANCA EXAMINADORA

MSC. / DR. MIRIAM NOGUEIRA TEIXEIRA
Departamento de Medicina Veterinária da UFRPE

MSC. / DR. MÁRCIA DE FIGUEIREDO PEREIRA
Departamento de Medicina Veterinária da UFRPE

MV. EBLA LORENA SALES DE ARAÚJO
Laboratório de Análises Clínicas do Hospital Veterinário Harmonia

Dados Internacionais de Catalogação na Publicação
Universidade Federal Rural de Pernambuco
Sistema Integrado de Bibliotecas
Gerada automaticamente, mediante os dados fornecidos pelo(a) autor(a)

- F634e Flores, Renata dos Santos
Estudo retrospectivo dos diagnósticos citológicos de um laboratório de análises clínicas veterinária. / Renata dos Santos Flores. - 2021.
31 f. : il.
- Orientador: Miriam Nogueira Teixeira.
Inclui referências.
- Trabalho de Conclusão de Curso (Graduação) - Universidade Federal Rural de Pernambuco, Bacharelado em Medicina Veterinária, Recife, 2021.
1. Neoplasia. 2. Citologia. 3. Diagnóstico. 4. Patologia Clínica. I. Teixeira, Miriam Nogueira, orient. II. Título

CDD 636.089

AGRADECIMENTOS

Aos meus pais, Ana Paula dos Santos e Mário Augusto da Cunha Flores, por não medirem esforços para me auxiliar no meu crescimento pessoal e acadêmico e por todo o apoio emocional nos momentos de fraqueza. Aos meus tios e avós, especialmente a vó Carmem, Giovanni e Juliano que acompanharam meu crescimento de perto e foram muito importantes para que eu me tornasse quem sou hoje. À minha tia Joziane Carla que foi como uma segunda mãe e me auxiliou sempre que eu precisei de qualquer tipo de apoio.

À Paulla, amiga de infância e irmã de consideração, que mesmo de longe, esteve presente em cada momento triste ou feliz, me ouvindo sempre e sendo um dos meus principais pontos de apoio emocional.

À Mariana, Jonatas e Karol, que estão comigo desde o ensino médio, me apoiando e acreditando em mim em cada passo. Obrigada por cada palavra, abraço e conselho.

Aos meus professores, os grandes responsáveis pela minha evolução na vida acadêmica e interesse crescente no curso. Especialmente, à minha orientadora Miriam Teixeira que foi a responsável pelo meu primeiro contato e muitos ensinamentos dentro da área em que eu me encontrei dentro da Medicina Veterinária.

Aos meus supervisores de estágio Allison e Ebla, que acreditaram no meu potencial e me ensinaram boa parte do que eu sei dentro da Patologia Clínica e me permitiram ter autonomia dentro do laboratório.

Aos meus colegas de sala e amigos da faculdade que muitas vezes, foram a âncora que me manteve firme no curso. Paulo Ricardo, Jéssica, Ayrlon, Cláudio, Carla, Ana Paula, Rebecca, Andreyra, Sanly, Tamarah, Christyne e Tati, obrigada por todo o companheirismo e por tornarem essa trajetória mais leve e divertida em meio a tantas dificuldades.

Aos meus colegas de estágio Evylla, Aline, Quézia e Larissa que tornaram a rotina mais leve e os dias mais divertidos.

À toda a equipe do Hospital Veterinário Harmonia, pelas trocas diárias de conhecimentos e pela oportunidade de estagiar com o que eu amo.

LISTA DE ILUSTRAÇÕES

FIGURA 1	Fachada do Hospital Veterinário Harmonia – Unidade Boa Viagem.....	12
FIGURA 2	Infrestrutura do laboratório de Patologia Clínica. (A) Bancada para manuseio e processamento de amostras. (B) Contador hematológico e homogenizador.....	12
FIGURA 3	(A) Macrocentrífuga, microscópio óptico e computador. (B) Banho-maria e analisadores bioquímicos semiautomáticos.....	13
FIGURA 4	Achados microscópicos em estiraço sanguíneo. (A) Corpúsculo de Lentz infralinfocitário. (B) Merozoítos de <i>Babesia</i> sp. (C) Inclusões de <i>Hepatozoon</i> sp.....	15
FIGURA 5	Achados microscópicos em lâminas de parasitológico de pele, sedimentoscopia urinária e coproparasitológico respectivamente. (A) Ácaros do gênero <i>Demodex</i> (B) Cristais de biurato de amônia (C) Oocisto de <i>Cystoisospora</i> sp. e ovo de <i>Ancylostoma</i> sp.....	15
FIGURA 6	Achado citológico não neoplásico: processo inflamatório piogranulomatoso associado a processo infeccioso fúngico por <i>Sporothrix</i> sp. em felino.....	22
FIGURA 7	Achados citológicos neoplásicos. (A) Plasmocitoma, sendo possível observar critérios como multinucleação, cromatina grosseira, anisocitose e anisocarise; (B) Mastocitoma, sendo possível observar critérios como vacuolização, anisocitose, anisocarise e cromatina grosseira.....	26
GRÁFICO 1	Quantitativo de exames laboratoriais realizados durante o Estágio Supervisionado Obrigatório no NEOLAB, entre 1 de Setembro e 18 de Novembro de 2021.....	14
GRÁFICO 2	Analitos bioquímicos realizados durante o Estágio Supervisionado Obrigatório no NEOLAB, entre 1 de Setembro e 18 de Novembro de 2021.....	14

GRÁFICO 3	Distribuição quanto à espécie e ao sexo dos animais que realizaram exame citopatológico no NEOLAB entre Janeiro e Outubro de 2021.....	21
GRÁFICO 4	Distribuição dos diagnósticos não neoplásicos realizados a partir do exame citopatológico no NEOLAB entre Janeiro e Outubro de 2021.	22
GRÁFICO 5	Distribuição dos tipos de neoplasias diagnosticadas por meio do exame citopatológico classificados de acordo com a origem celular.....	24

LISTA DE TABELAS

TABELA 1	Quantidade de pacientes com lesões neoplásicas de acordo com a idade e a espécie no período entre Janeiro e Outubro de 2021 no NEOLAB.....	23
TABELA 2	Distribuição dos tipos neoplásicos encontrados em região de pele e subcutâneo em cães e gatos entre Janeiro e Outubro de 2021 no NEOLAB.....	25
TABELA 3	Distribuição dos tipos neoplásicos encontrados em glândula mamária em cães e gatos entre Janeiro e Outubro de 2021 no NEOLAB.....	25
TABELA 4	Distribuição dos tipos neoplásicos encontrados em órgãos reprodutores em cães e gatos entre Janeiro e Outubro de 2021 no NEOLAB.....	26
TABELA 5	Distribuição dos tipos neoplásicos encontrados em região oral em cães e gatos entre Janeiro e Outubro de 2021 no NEOLAB.....	26
TABELA 6	Distribuição dos tipos neoplásicos encontrados em tecido hematopoiético em cães e gatos entre Janeiro e Outubro de 2021 no NEOLAB.....	26

LISTA DE ABREVIATURAS E SIGLAS

ALT – Alanina aminotransferase

AST – Aspartato aminotransferase

CCE – Carcinoma de células escamosas

ESO – Estágio Supervisionado Obrigatório

FA – Fosfatase Alcalina

GGT – Gamaglutamiltransferase

HVH – Hospital Veterinário Harmonia

IBGE – Instituto Brasileiro de Geografia e Estatística

INCA – Instituto Nacional do Câncer

PT – Proteína Total

RPC – Relação Proteína Creatinina

TVT – Tumor venéreo transmissível

UFRPE – Universidade Federal Rural de Pernambuco

RESUMO

O Estágio Supervisionado Obrigatório é a última disciplina do curso de Medicina Veterinária, tendo grande importância na formação do estudante, visto que é a partir dele que se permite vivenciar a prática da profissão do médico veterinário na área pretendida. Assim, ocorre a experimentação da atuação plena do profissional, preparando o aluno para o mercado de trabalho. O relatório descreve as atividades realizadas na área de Patologia Clínica Veterinária, no NEOLAB sob supervisão da médica veterinária Ebla Lorena Sales de Araújo. A carga horária total foi de 420 horas no período compreendido entre 01 de Setembro a 18 de Novembro de 2021. Além disso, objetivou-se analisar a frequência, os tipos de diagnósticos citológicos e ainda, dados como, idade, espécie, local e tipo de lesão a fim de comparar com a literatura descrita e ressaltar a importância do exame citopatológico na rotina clínica veterinária. Para tal, foi elaborado um artigo científico a partir de um levantamento dos laudos de diagnósticos citológicos realizados no NEOLAB, dentro de um período de 10 meses.

Palavras-chave: Neoplasia; citologia; diagnóstico; patologia clínica.

ABSTRACT

The Compulsory Supervised Internship is the last discipline of the Veterinary Medicine course, having great importance in the formation of the student, since it is from it that one can experience the practice of the veterinary doctor's profession in the intended area. Thus, the experience of the full performance of the professional occurs, preparing the student for the job market. The report describes the activities carried out in the area of Veterinary Clinical Pathology, at the NEOLAB, under the supervision of the veterinarian Ebla Lorena Sales de Araújo. The total workload was 420 hours in the period from September 01 to November 18, 2021. In addition, it aimed to analyze the frequency and types of cytological diagnoses, also observing data such as age, species, location and type of lesion in order to compare with the literature described and highlight the importance of cytopathological examination in veterinary clinical routine. For such, a scientific article was prepared from a survey of the reports of cytological diagnoses performed at the NEOLAB, within a period of 10 months.

Palavras-chave: Neoplasia; cytology; diagnosis; clinical pathology.

SUMÁRIO

1. CAPÍTULO I: RELATÓRIO DO ESTÁGIO SUPERVISIONADO	
OBRIGATÓRIO (ESO).....	11
1.1 INTRODUÇÃO.....	11
1.2 OBJETIVOS.....	11
1.2.1 Geral	11
1.2.2 Específicos.....	11
1.3 DESCRIÇÃO DO LOCAL DE ESTÁGIO	12
1.4 DESCRIÇÃO DAS ATIVIDADES REALIZADAS	13
1.5 CONCLUSÃO.....	16
2. CAPÍTULO II: ESTUDO RETROSPECTIVO DOS DIAGNÓSTICOS CITOLÓGICOS DE UM LABORATÓRIO DE ANÁLISES CLÍNICAS VETERINÁRIA	17
Resumo	17
2.1 Introdução.....	18
2.2 Material e métodos	20
2.3 Resultados e discussão.....	20
2.4 Conclusão.	27
3. REFERÊNCIAS	28

CAPÍTULO I

1.1 INTRODUÇÃO

O Estágio Supervisionado Obrigatório (ESO) caracteriza-se por uma disciplina cursada no décimo período do curso de medicina veterinária da UFRPE, correspondendo a um total de 420 horas. Seu objetivo consiste em proporcionar ao estudante um aprimoramento complementar do ensino da graduação, promovendo a atuação de forma prática na sua área de interesse, com orientação e supervisão de profissionais especializados.

O presente relatório refere-se ao ESO realizado na área de Patologia Clínica Veterinária, acompanhando a rotina do laboratório (NEOLAB) localizado no Hospital Veterinário Harmonia (HVH) – Unidade Boa Viagem, no período de 01 de Setembro a 18 de Novembro sob supervisão da médica veterinária Ebla Lorena Sales de Araújo.

No laboratório são recebidas amostras do próprio hospital, como também amostras externas de clínicas parceiras e outras unidades do HVH. A rotina consiste em realizar as fases pré-analíticas, analíticas e pós analíticas dos exames no âmbito da hematologia, bioquímica, dermatologia, citologia e parasitologia veterinárias.

Dentre os exames acompanhados na rotina laboratorial, optou-se por fazer um levantamento dos laudos dos exames citopatológicos do laboratório, dentro de um período de 10 meses (Janeiro a Outubro) relacionando-o com a importância deste exame na rotina da clínica de cães e gatos.

1.2 OBJETIVOS

1.2.1 Geral

Descrever o local e atividades realizadas durante o estágio supervisionado obrigatório no laboratório NEOLAB – Hospital Veterinário Harmonia (HVH) – Recife/Pe.

1.2.2 Específicos

- Identificar a logística de funcionamento do laboratório dentro da rotina do hospital

- Relatar a casuística dos exames laboratoriais realizados diariamente
- Realizar um levantamento dos diagnósticos citopatológicos em um período de 10 meses

1.3 DESCRIÇÃO DO LOCAL DE ESTÁGIO

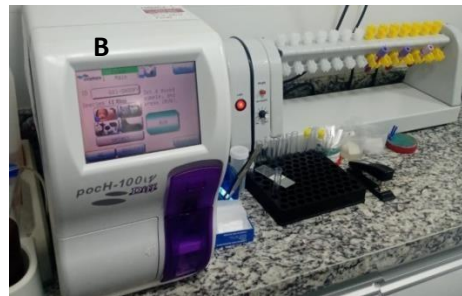
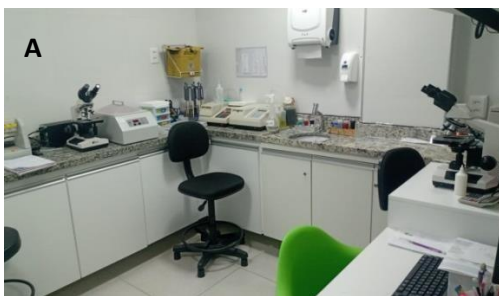
O NEOLAB está localizado dentro do Hospital Veterinário Harmonia no bairro de Boa Viagem, no município de Recife – PE, tendo horário de funcionamento das 08:30 as 21:00 de segunda a sábado e das 14:00 as 18:00 nos domingos, enquanto o hospital tem funcionamento 24 horas. O laboratório é constituído por uma sala de análises clínicas contendo refrigerador, bancada para manuseio e processamento das amostras, contador hematológico, centrífuga analógica, dois microscópios, banho-maria, dois analisadores bioquímicos semiautomáticos e computador para digitalização de laudos.

Figura 1: Fachada do Hospital Veterinário Harmonia – Unidade Boa Viagem.




Fonte: Acervo Pessoal, 2021.

Figura 2: Infraestrutura do laboratório de Patologia Clínica. (A) Bancada para manuseio e processamento de amostras. (B) Contador hematológico e homogenizador.



Fonte: Acervo pessoal, 2021.

Figura 3: (A) Macrocentrífuga, microscópio óptico e computador. (B) Banho-maria e analisadores bioquímicos semiautomáticos.



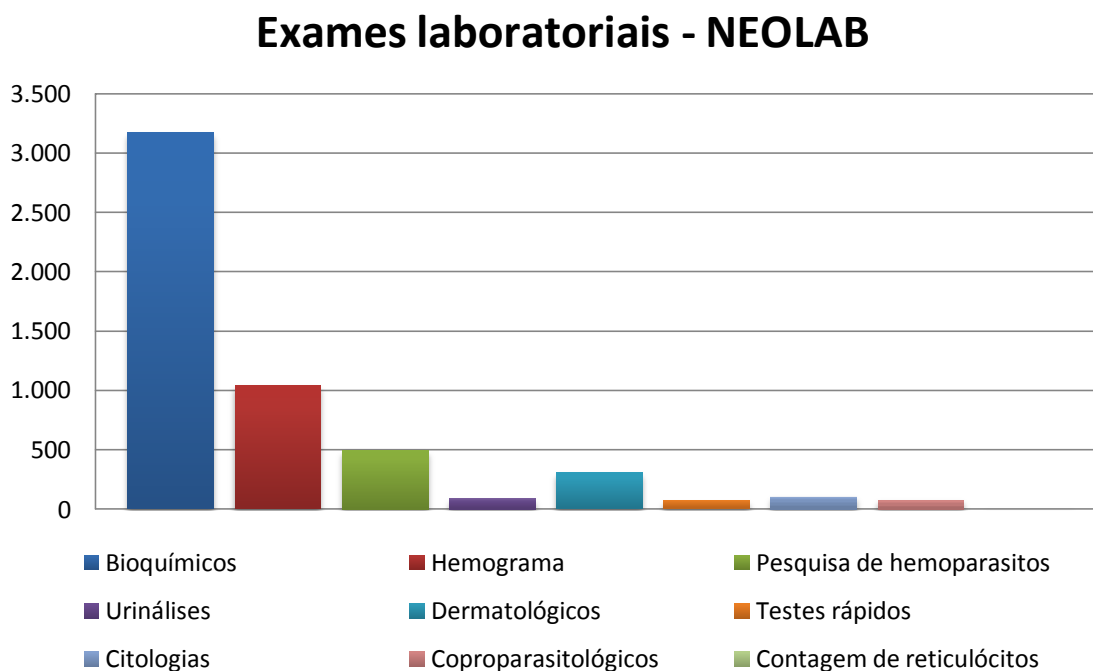
Fonte: Acervo pessoal, 2021.

1.4 DESCRIÇÃO DAS ATIVIDADES REALIZADAS

A rotina supervisionada pela médica veterinária Ebla Araújo acontecia de segunda à sexta-feira, das 13:00 as 17:00 e 18:00 as 22:00, totalizando 8 horas diárias. As amostras, quando externas, eram recebidas a partir do sistema de busca em clínicas parceiras e, quando internas, encaminhadas pelos clínicos e/ou estagiários do hospital. As amostras eram entregues com devida identificação (nome do paciente/tutor, espécie, idade, raça, peso, sexo, médico veterinário solicitante, convênio, data da colheita e e-mail ou número de telefone) e pré-analisadas quanto a sua qualidade para a realização dos exames.


Os exames executados e acompanhados foram os hematológicos: hemogramas, análises bioquímicas, testes rápidos (Snap 4dx, Fiv/Felv, Giardia, Parvovirose, Dirofilariose, Cinomose e Leishmaniose) e contagem de reticulócitos; exames dermatológicos: parasitológicos, tricogramas, citologia e coloração de GRAM, tanto de pele quanto otológica; citologias não dermatológicas; uroanálises e coproparasitológicos. Foi acompanhada a realização de exames provenientes de 1.535 animais, sendo 1.357 (88,4%) cães e 178 (11,6%) gatos. Um total de 5.354 exames foi realizado no NEOLAB dentro do período entre 01 de Setembro e 18 de Novembro de 2021. A distribuição da casuística pode ser observada no gráfico abaixo:

Gráfico 1: Quantitativo de exames laboratoriais realizados durante o Estágio Supervisionado Obrigatório no NEOLAB, entre 1 de Setembro e 18 de Novembro de 2021.



Observou-se que os exames bioquímicos foram os mais realizados, compondo 59,25% da casuística. Outros exames frequentemente realizados na rotina do laboratório foram os hemogramas (19,46%), as pesquisas de hemoparasitos (9,23%) e os exames dermatológicos (5,75%).

Gráfico 2: Analitos bioquímicos realizados durante o Estágio Supervisionado Obrigatório no NEOLAB, entre 1 de Setembro e 18 de Novembro de 2021.

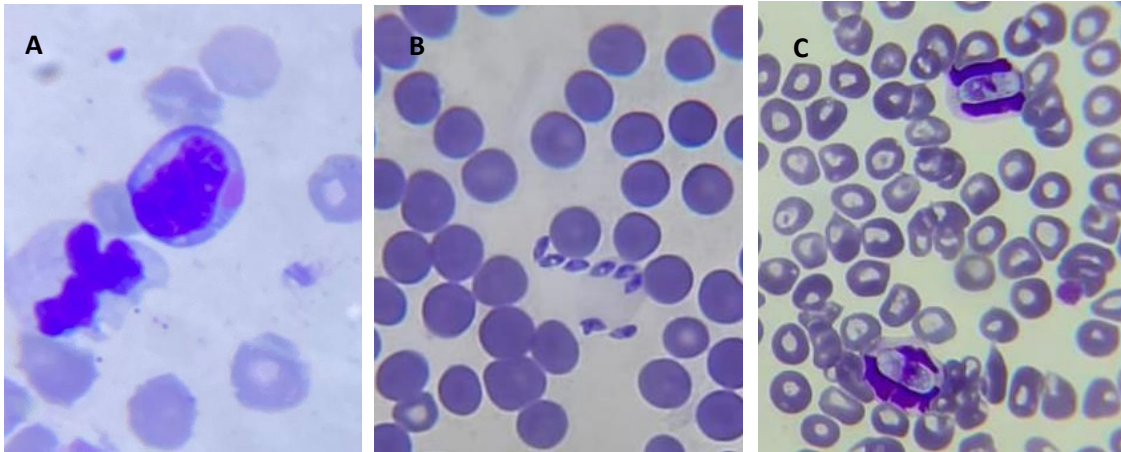


Ressalta-se no gráfico acima as análises bioquímicas realizadas no laboratório NEOLAB de forma individual, destacando-se principalmente a Ureia,

Creatinina, ALT e FA que juntas representam quase 67,75% do total de 3.172 exames bioquímicos.

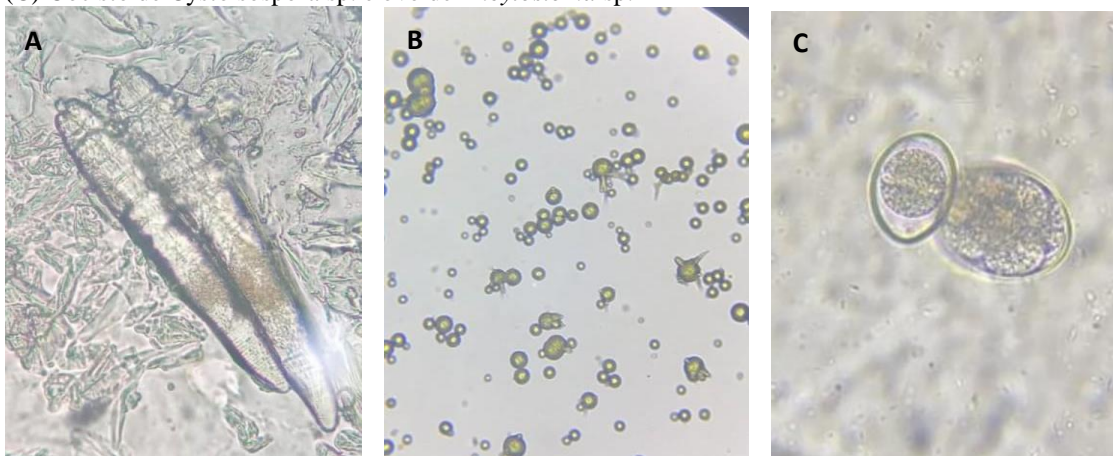
Durante o período de estágio foram documentados alguns achados importantes por meio de microscopia óptica, conforme apresentado nas figuras 4 e 5.

Figura 4: Achados microscópicos em estirado sanguíneo. (A) Corpúsculo de Lentz infralinfocitário. (B) Merozoítos de *Babesia* sp. (C) Inclusões de *Hepatozoon* sp.



Fonte: Acervo pessoal, 2021.

Figura 5: Achados microscópicos em lâminas de parasitológico de pele, sedimentoscopia urinária e coproparasitológico respectivamente. (A) Ácaros do gênero *Demodex* (B) Cristais de biurato de amônia (C) Oocisto de *Cystoisospora* sp. e ovo de *Ancylostoma* sp.



Fonte: Acervo pessoal, 2021.

1.5 CONCLUSÃO

O ESO é uma etapa de suma importância na formação do médico veterinário, visto que é nesse período que é possibilitada a junção do conhecimento teórico adquirido ao longo da graduação com a prática vivenciada dentro de uma rotina em um ambiente de trabalho acompanhado por um profissional da área escolhida.

O estágio proporcionou o conhecimento de uma rotina de funcionamento dentro de um laboratório de patologia clínica, além de promover o aprendizado das técnicas utilizadas para o processamento das amostras e elaboração dos exames nas diferentes etapas de realização. Além disso, houve ainda a possibilidade de discussão de casos com os clínicos e acompanhamento da situação de pacientes internados através dos exames, agregando ainda mais conhecimento teórico-prático.

Foi observada a importância do treinamento prático diário, bem como a aquisição de responsabilidades maiores, de forma que o aluno possa vivenciar realmente o que pode vir a ser sua rotina depois de formado. Com isso, adquiriu-se a real percepção de uma rotina laboratorial dentro de um laboratório veterinário, agregando de forma enriquecedora ao conhecimento previamente adquirido com a graduação.

CAPÍTULO II

ESTUDO RETROSPECTIVO DOS DIAGNÓSTICOS CITOLÓGICOS DE UM LABORATÓRIO DE ANÁLISES CLÍNICAS VETERINÁRIA

RESUMO

O crescente aumento da expectativa de vida dos animais domésticos consequente das melhorias dos cuidados preventivos à saúde, nutrição e economia ocorridas no século XX refletiu em um aumento da frequência dos processos neoplásicos, visto que são mais comuns em animais senis. O câncer é uma das maiores causas de morte em animais de companhia no Brasil, tendo uma taxa de mortalidade que pode variar entre 8,1% e 40% em gatos e 8,6% e 22,5% em cães. Com isso, ocorre a necessidade de um diagnóstico precoce e preciso quando se trata de neoplasias e o exame citopatológico, além de ser um método pouco invasivo e de baixo custo, possibilita a diferenciação entre processos neoplásicos e não neoplásicos e a distinção entre neoplasias benignas e malignas, sendo um importante exame de triagem na clínica veterinária. Mais de 50% dos resultados citológicos em cães são neoplásicos, enquanto em gatos observa-se uma média de 40%. As neoplasias de pele e subcutâneo foram as mais observadas, seguidas por neoplasias de glândula mamária. De modo geral, os achados mais comuns foram o lipoma (16%), o carcinoma mamário (16%), o TVT (7,7%), o mastocitoma (7,7%), a neoplasia epitelial basilar (5,18%), o adenoma sebáceo (4,66%) e o CCE (4,66%).

2.1 INTRODUÇÃO

O desenvolvimento dos cuidados preventivos à saúde, nutrição e economia ocorrido no século XX, surtiu efeito sobre a população de animais domésticos em geral, aumentando, principalmente, a expectativa de vida dos animais de estimação, como cães e gatos (Foale & Demetriou, 2011) com isso, notou-se um aumento da frequência dos processos neoplásicos, visto que são mais comuns em animais mais velhos (Foale & Demetriou, 2011). O câncer é uma das maiores causas de morte em animais de companhia no Brasil (Batista, 2016; Bentubo, 2007). Enquanto alguns autores relatam de 8,1% a 11,98% de mortalidade por câncer em gatos (Batista, 2016; Togni, 2018; Withoeft, 2019), outros relatam em média 40% (Fett, 2021). A possível explicação para isto pode ser a diferença dos locais de estudo, visto que, melhores condições socioeconômicas levam a diminuição de incidência de doenças infecciosas e ao aumento de doenças relacionadas à senilidade. Em cães, estudos apontam uma mortalidade por câncer de 8,6% a 22,5%, sendo mais ocorrente em idosos (Batista, 2016; Freitas, 2019).

Considerando a importância de um diagnóstico precoce e preciso quando se trata de neoplasias, o exame citopatológico promove a possibilidade de diferenciar crescimentos tumorais, além de possibilitar uma distinção entre as neoplasias benignas e malignas, sendo de suma importância para a realização de um tratamento rápido e eficaz (Braz, 2016; Borges, 2016). Além disso, é um método pouco invasivo e de baixo custo que pode ainda diagnosticar processos inflamatórios e identificar microrganismos infecciosos, evitando a realização de procedimentos cirúrgicos desnecessários, nos casos em que as lesões se assemelham a neoplasias (Silva, 2020; Oliveira, 2021).

Quando avaliada a eficiência da citopatologia comparada com a histopatologia, é observado alto grau de assertividade, assim sendo um bom exame de triagem, mesmo que, para uma melhor elucidação diagnóstica, seja necessária a realização do exame histopatológico, principalmente em tumores mal diferenciados (Magalhães et al, 2001; Braz et al, 2016; Braz et al, 2020). Outros fatores que limitam a citologia é a amostra obtida de forma inadequada ou obtida a partir de uma lesão onde não é indicada a utilização da citologia, o que pode levar ao resultado inconclusivo, e à necessidade de coleta e/ou realização do exame histopatológico (Graça, 2007; Nóbrega, 2013). Além disso, a comunicação entre clínicos e patologistas é essencial para a obtenção de um

bom diagnóstico (Graça, 2007; Kruchem, 2015). Considerando o exposto, a boa colheita é de suma importância para a obtenção de bons resultados. A escolha do método está relacionada com o tecido a ser analisado, localização da lesão, características do paciente e preferência do profissional (Peleteiro et al, 2011; Braz et al, 2020). As principais técnicas utilizadas para colheita são: impressão, onde a lâmina é gentilmente pressionada contra a lesão; raspagem, realizada com bisturi ou lâmina de vidro; Punção por agulha fina, podendo ser aspirativa ou não e impressão indireta por *swab* ou escovinha (Peleteiro et al, 2011; Braz et al, 2020). O método mais utilizado na coleta para citologia de tumores é a punção por agulha fina (PAF) (Peleteiro et al, 2011; Coletto, 2016).

O diagnóstico citopatológico pode ser não neoplásico, como em processos inflamatórios/infecciosos, tecido normal ou hiperplásico, massa cística e reação a lesão tecidual, ou neoplásicas. Quando neoplásicas, serão categorizadas de acordo com as características citomorfológicas em 4 origens celulares: Epitelial, mesenquimal, redonda e de “núcleos nus” (Raskin & Meyer, 2011). É realizada também a análise dos critérios de malignidade, pois células benignas normalmente apresentam uniformidade em tamanho, relação núcleo citoplasma, entre outros aspectos, enquanto as células malignas geralmente apresentam três ou mais características atípicas ou imaturas que são de suma importância para a diferenciação tumoral (Raskin & Meyer, 2011; Peleteiro et al, 2011).

A realização do exame citopatológico e/ou histopatológico na rotina veterinária, possibilita a realização de levantamentos em relação ao aparecimento de lesões tumorais em animais domésticos (Ventura, 2012; Rosolem, 2013; Braz, 2016; Barboza, 2019). Mais de 50% dos resultados citológicos em cães são neoplásicos (Ventura, 2012; Rosolem, 2013), enquanto em gatos observa-se em média 40% (Ventura, 2012). As neoplasias de pele e subcutâneo são as mais observadas em animais de companhia, chegando a 40% dos resultados, seguidas por neoplasias de glândula mamária, com 27% de ocorrência (Barboza, 2019). Dentre as neoplasias cutâneas e subcutâneas, as mais prevalentes são as de células redondas, seguidas pelas de origem epitelial e por último as de origem mesenquimal (Braz, 2016).

O levantamento dos dados citopatológicos para analisar a prevalência e a incidência das neoplasias em animais de companhia tem grande relevância tanto no ponto de vista médico-veterinário, como para a medicina humana (Hayes Junior, 1978;

Rowell et al, 2011). Os cães, por exemplo, são expostos a situações semelhantes às de seus tutores e possuem grande variabilidade genética, por isso, muitas neoplasias acometem ambas as espécies (Hayes Junior, 1978; Rowell et al, 2011). Barboza, 2019 relata que as neoplasias cutâneas e mamárias são as mais comuns em animais domésticos, assim como as atuais estimativas em humanos (INCA, 2019). Ou seja, existem muitas semelhanças entre a oncologia veterinária e humana, o que permite que cães e gatos sejam modelos importantes da ocorrência natural e estudo do câncer (Rowell et al, 2011).

2.2 MATERIAL E MÉTODOS

Este estudo retrospectivo abrangeu o período de aproximadamente 10 meses, de Janeiro a Outubro de 2021. Foram analisados os laudos arquivados referentes aos exames citopatológicos, cujas amostras foram recebidas e avaliadas no laboratório de análises clínicas veterinárias do hospital veterinário harmonia.

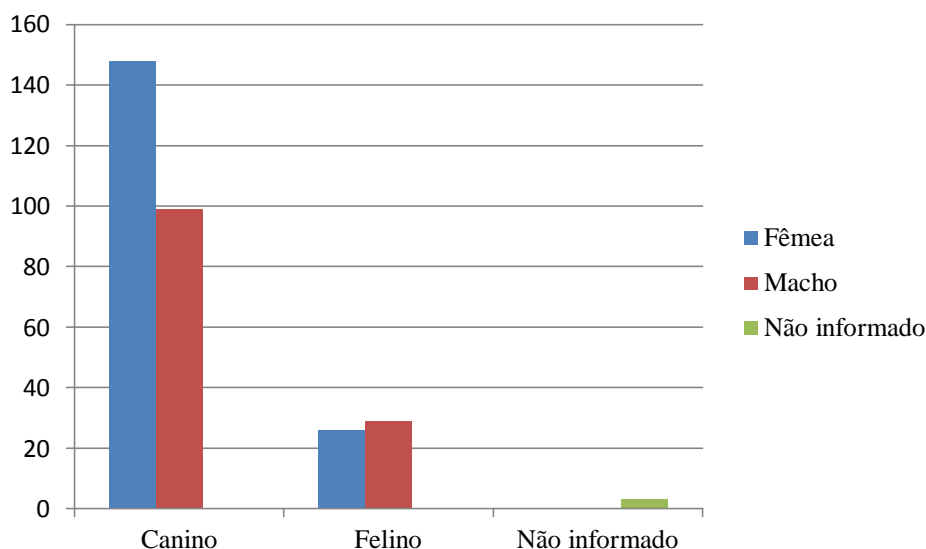
A coleta das amostras foi realizada por meio de CAF (Capilaridade por Agulha Fina), PAAF (Punção Aspirativa por Agulha Fina), impressão direta ou indireta e raspagem. A forma de obtenção da amostra variou de acordo com as características macroscópicas da lesão, dentre elas, forma, tamanho, presença de ulceração, consistência, vascularização e mobilidade.

Foi realizado um levantamento referente a idade, espécie animal, tipos de lesão e local da lesão, categorizando-as em processo inflamatório ou não, e quando neoplásico, em epitelial, redonda, mesenquimal ou mista.

2.3 RESULTADOS E DISCUSSÃO

Foram avaliados 305 laudos citológicos com 315 lesões analisadas. A espécie canina foi predominante, com 249 cães representando 81,64% da casuística e 55 felinos representando 18,03%. Dos 249 cães, 148 (59,44%) eram fêmeas, 99 (39,76%) eram machos. Enquanto nos felinos, 29 (52,73%) eram machos e 26 (47,27%) eram fêmeas. Três laudos não continham informação quanto ao sexo ou espécie.

Gráfico 3: Distribuição quanto à espécie e ao sexo dos animais que realizaram exame citopatológico no NEOLAB entre Janeiro e Outubro de 2021.

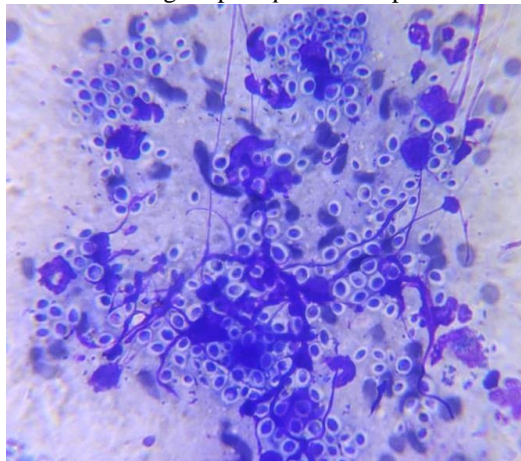


Quanto ao maior número de lesões presentes em cães pode ser devido ao fato de que a população canina é maior que a felina. Estatísticas apontam que o Brasil tem como animais de estimação 54,2 milhões de cães e 23,9 milhões de gatos (IBGE, 2018). Além disso, a frequência de neoplasias é maior em cães do que em gatos (Coletto, 2016; Ahlmann, 2018; Barboza, 2019).

O maior número de amostras em fêmeas caninas corrobora com os achados de Ventura, 2012, Ahlmann, 2018, Barboza, 2019 e Sanches, 2019, e pode estar relacionado com a grande quantidade de neoplasias mamárias, que são mais encontradas em fêmeas.

Dentre as 315 avaliações citopatológicas, 90 (28,57%) eram não neoplásicas. Destas, 68 (75,56%) eram processos inflamatórios, 18 (20,0%) eram lesões císticas e 4 (4,44%) eram tecido normal ou hiperplásico. Dentre os processos inflamatórios, 19 (27,94%) estavam associados à infecção fúngica por *Sporothrix* sp., 16 (23,53%) estavam associadas à infecção bacteriana, 27 (39,71%) não obtiveram agente causador esclarecido e 6 (8,82%) representaram tecido linfoide reativo. As neoplasias representaram 192 (61,27%) das amostras avaliadas, sendo 18 em gatos e 174 em cães. Esses achados foram semelhantes aos descritos por Ventura, 2012 e Kruchem, 2015. Trinta e três (9,84%) laudos foram inconclusivos, o que demonstra um pouco da limitação do exame citopatológico relacionada principalmente à obtenção de amostras hemodiluídas e/ou insuficientes (Borges, 2016).

Figura 6: Achado citológico não neoplásico: processo inflamatório piogranulomatoso associado a processo infeccioso fúngico por *Sporothrix* sp em felino.

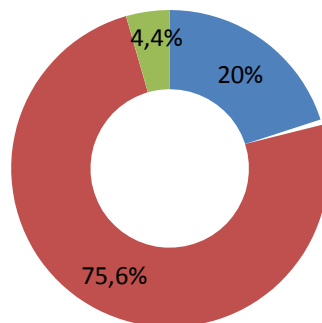


Fonte: acervo pessoal, 2021.

Gráfico 4: Distribuição dos diagnósticos não neoplásicos realizados a partir do exame citopatológico no NEOLAB entre Janeiro e Outubro de 2021.

Lesões não neoplásicas

■ Lesão cística ■ Processo inflamatório ■ Hiperplasia ou tecido normal



Em relação à idade, dos 187 animais com diagnóstico neoplásico, os mais acometidos foram os idosos (maiores que 8 anos), com 62,18% da casuística. Os animais adultos entre 1 a 7 anos representaram 29,02% dos pacientes com lesões neoplásicas e os mais novos (até 11 meses) foram os menos acometidos, representando apenas 2,59% dos casos. Os 6,21% restantes se devem aos laudos que não tinham a idade informada. De modo geral, as idades mais acometidas foram 5, 8, 9, 10, 11 e 12 anos, assim como relatado por Varallo, 2013 e Rosolem, 2013. A tabela abaixo demonstra a quantidade de lesões neoplásicas por idade e espécie.

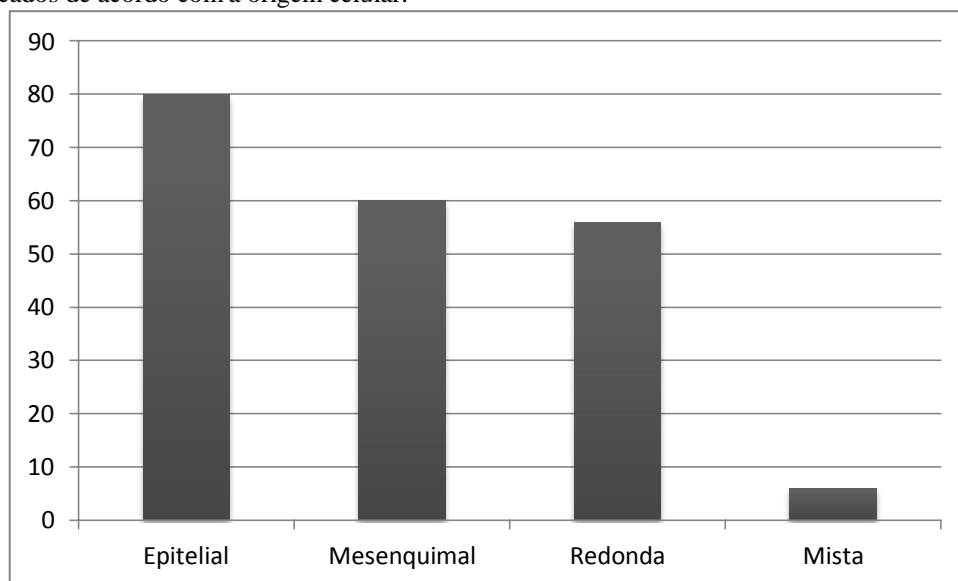
Tabela 1. Quantidade de pacientes com lesões neoplásicas de acordo com a idade e a espécie no período entre Janeiro e Outubro de 2021 no NEOLAB.

Idade	Canino	Felino	Total
4 meses	1	1	2
8 meses	1	-	1
11 meses	2	-	2
1 ano	3	-	3
2 anos	6	1	7
3 anos	5	1	6
4 anos	10	1	11
5 anos	14	1	15
6 anos	5	2	7
7 anos	5	2	7
8 anos	15	-	15
9 anos	17	-	17
10 anos	20	4	24
11 anos	16	-	16
12 anos	15	1	16
13 anos	7	-	7
14 anos	8	2	10
15 anos	4	1	5
16 anos	2	-	2
18 anos	2	-	2
20 anos	1	-	1
Total	159	17	176

Fonte: Acervo pessoal, 2021.

Dentre as neoplasias, foram encontradas 80 (41,97%) epiteliais, 60 (29,53 %) mesenquimais, 46 (25,39%) redondas e 6 (3,11 %) mistas. Outros autores encontraram as neoplasias de células redondas com mais frequência (Rossetto, 2009; Rosolem, 2013) A falta desse achado aqui, pode se relacionar com a população atendida no Hospital Veterinário Harmonia, considerando que, provavelmente, a maioria dos animais atendidos vem de áreas de classe socioeconômica mais alta e conseqüentemente, ocorrem menos atendimentos de cães errantes ou semi-domiciliados, os quais podem levar a maiores índices de tumor venéreo transmissível em outros estudos. Além disso, existe a inversão de frequência de lipoma e mastocitoma que será explicada mais adiante.

Gráfico 5: Distribuição dos tipos de neoplasias diagnosticadas por meio do exame citopatológico classificados de acordo com a origem celular.



Os tumores de pele e subcutâneo são os mais prevalentes em cães e gatos, com média de 40% da casuística (Gruntzig et al, 2015; Barboza, 2019), o que se assemelha ao encontrado neste levantamento com 127 resultados (65,8%). A diferença de aproximadamente 20% pode estar relacionada à realização de histopatológicos pós-cirúrgicos ou necropsia além dos exames citológicos nos outros estudos, possibilitando a análise de mais tipos neoplásicos de outras categorias. Das neoplasias de pele e subcutâneo, as neoplasias mais frequentemente encontradas foram 31 (25,0%) lipomas, 15 (12,1%) mastocitomas, 15 (12,1%) sarcomas, 12 (9,68%) neoplasias epiteliais basilares, 9 (7,26%) adenomas sebáceos e 8 (6,45%) carcinomas de células escamosas. Este último foi mais observado em gatos, o que se explica pelo fato de que é o tumor de pele mais comum nesta espécie (Salvado, 2010). A distribuição das neoplasias mais frequentes de pele e subcutâneo em outros estudos é semelhante ao que foi encontrado (Magalhães, 2001; Pakhrin, 2007; Villamil, 2011; Braz, 2016; Bastos, 2017; Barboza, 2019 e Ahlmann, 2019). O lipoma foi o tumor mais frequente encontrado em cães, corroborando com os resultados encontrados por Pakhrin, 2007, Villamil, 2011 e Bastos, 2017. Porém, ao comparar com outros autores, houve uma inversão entre o primeiro e o segundo mais frequente. Magalhães, 2001, Borges, 2016, Braz, 2016 e Barboza, 2019 avaliaram o mastocitoma como neoplasia cutânea mais frequente em cães. Um dos motivos para este achado pode estar no fato de que o lipoma tem uma macroscopia característica que muitas vezes leva os clínicos a optar por não realizar o

exame citopatológico, o que pode levar a uma situação de subdiagnóstico do lipoma em muitos estudos.

Tabela 2. Distribuição dos tipos neoplásicos encontrados por meio de exame citopatológico em região de pele e subcutâneo em cães e gatos entre Janeiro e Outubro de 2021 no NEOLAB.

Neoplasia	Cães	Gatos	Total
Lipoma	30	1	31
Sarcoma	15	1	16
Neoplasia epitelial basilar	10	2	12
Adenoma sebáceo	9	-	9
Mastocitoma	15	-	15
CCE	2	6	8
Adenoma hepatoide	5	-	5
Carcinoma	4	1	5
Tumor epitelial pouco diferenciado	3	1	4
Melanoma	6	-	6
Histiocitoma	3	-	3
Plasmocitoma	3	-	3
Tumor de redondas pouco diferenciado	2	1	3
Tumor Venéreo Transmissível	2	-	2
Carcinoma sebáceo	2	-	2
Carcinoma hepatoide	1	-	1
Carcinossarcoma	1	-	1
Fibrossarcoma	-	1	1
Mesenquimal pouco diferenciado	1	-	1
Total	112	14	127

Fonte: Acervo pessoal, 2021.

Depois das neoplasias de pele e subcutâneo, as neoplasias mais frequentemente encontradas são as mamárias, representando neste estudo 20,83% dos casos. Barboza, 2019 e Ahlmann, 2019 encontraram resultados semelhantes. Todas foram malignas, tanto em cães quanto em gatos, sendo a mais prevalente o carcinoma mamário (77,5%) corroborando com os achados encontrados por Furian et al, 2007, Oliveira, 2019, Barboza, 2019 e Ahlmann, 2019. Outros achados foram o carcinoma em tumor misto (7,5%), o carcinossarcoma mamário (7,5%) e o sarcoma mamário (7,5%).

Tabela 3. Distribuição dos tipos neoplásicos encontrados por meio de exame citopatológico em glândula mamária em cães e gatos entre Janeiro e Outubro de 2021 no NEOLAB.

Neoplasia	Cão	Gato	Total
Carcinoma Mamário	27	4	31
Carcinoma em tumor misto	3	-	3
Carcinossarcoma	3	-	3
Sarcoma	3	-	3
Total	36	4	40

Fonte: Acervo pessoal, 2021.

Em relação a neoplasias de órgãos reprodutores (8,33% do total), a grande maioria foi diagnosticada como tumor venéreo transmissível (93,75%), tendo apenas um diagnóstico de seminoma (6,25%). O TVT de fato é a neoplasia de órgãos reprodutores mais encontrada tanto em fêmeas quanto em machos (Barboza, 2019).

Felizmente trata-se de uma neoplasia de rápida resposta ao tratamento e geralmente tem bom prognóstico. (Hupples, 2014).

Tabela 4. Distribuição dos tipos neoplásicos encontrados por meio de exame citopatológico em órgãos reprodutores em cães e gatos entre Janeiro e Outubro de 2021 no NEOLAB.

Neoplasia	Cão	Gato	Total
TVT	15	-	15
Seminoma	1	-	1
Total	16	-	16

Fonte: Acervo pessoal, 2021.

As neoplasias de cavidade oral e hematopoiéticas foram encontradas com menor frequência, sendo observadas apenas na espécie canina. As de cavidade oral representaram apenas 3, com 2 melanomas e 1 CCE. Enquanto as de tecido hematopoiético representaram 4 linfomas e 2 hemangiomas. Outros autores também encontraram o melanoma como mais frequente em região oral e o linfoma como principal neoplasia hematopoiética (Gruntzig, 2015; Barboza, 2019). Embora encontradas com pouca frequência, o melanoma e o linfoma são de caráter maligno, por isso é de suma importância o diagnóstico precoce para que se possa iniciar o tratamento o mais rápido possível.

Tabela 5. Distribuição dos tipos neoplásicos encontrados por meio de exame citopatológico em região oral em cães e gatos entre Janeiro e Outubro de 2021 no NEOLAB.

Neoplasia	Cão	Gato	Total
Melanoma	2	-	2
CCE	1	-	1
Total	3	-	3

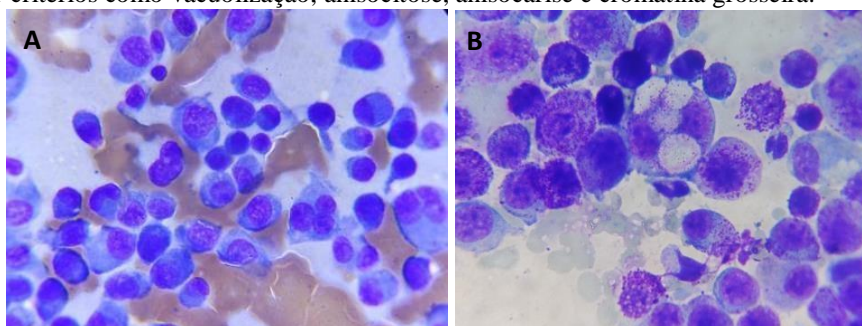
Fonte: Acervo pessoal, 2021.

Tabela 6. Distribuição dos tipos neoplásicos encontrados por meio de exame citopatológico em tecido hematopoiético em cães e gatos entre Janeiro e Outubro de 2021 no NEOLAB.

Neoplasia	Cão	Gato	Total
Linfoma	4	-	4
Hemangioma	2	-	2
Total	6	-	6

Fonte: Acervo pessoal, 2021.

Figura 7: Achados citológicos neoplásicos. (A) Plasmocitoma, sendo possível observar critérios como multinucleação, cromatina grosseira, anisocitose e anisocarose; (B) Mastocitoma, sendo possível observar critérios como vacuolização, anisocitose, anisocarise e cromatina grosseira.



Fonte: Acervo pessoal, 2021.

2.4 CONCLUSÃO

A ocorrência de neoplasias é comum na rotina clínica veterinária, principalmente em cães. Os tumores de pele e subcutâneo foram os mais encontrados, seguidos pelas neoplasias mamárias. O exame citopatológico foi valoroso no diagnóstico dessas enfermidades, por ter uma realização rápida, eficaz e de baixo custo. Apesar disto, existem limitações, nas quais o exame histopatológico se faz necessário.

REFERÊNCIA BIBLIOGRÁFICA

CONGRESSO NACIONAL DE MEDICINA VETERINÁRIA, 2, 2017, Cascavel. Estudo retrospectivo em oncologia veterinária, realizando a caracterização de diferentes tipos de tumores na clínica de caninos e felinos. Anais do Congresso Nacional na Medicina Veterinária FAG, 2018. V.2 n.1. Disponível em: <http://www.themaetscientia.fag.edu.br/index.php/ACNMVF/issue/view/25>.

BARBOZA, D.V. et al. Estudo retrospectivo de neoplasmas em animais de companhia atendidos no hospital de clínicas veterinárias da universidade federal de Pelotas durante 2013 a 2017. **Pubvet**. V. 13, n. 4, p. 1-12, Abril, 2019. Disponível em: <https://www.pubvet.com.br/artigo/5743/estudo-retrospectivo-de-neoplasmas-em-animais-de-companhia-atendidos-no-hospital-de-cliacutenicas-veterinaacuterias-da-universidade-federal-de-pelotas-durante-2013-a-2017>

BASTOS, R.S.C. et al. Estudo retrospectivo de neoplasias cutâneas em cães da região metropolitana de Fortaleza. **Revista Brasileira de Higiene e Sanidade Animal**. V.11, n.1, p.39-53, janeiro/março, 2017. Disponível em: <http://www.higieneanimal.ufc.br/seer/index.php/higieneanimal/article/view/375>

BARBOZA, D.V. et al. Estudo retrospectivo de neoplasmas em animais de companhia atendidos no hospital de clínicas veterinárias da universidade federal de Pelotas durante 2013 a 2017. **Pubvet**. V. 13, n. 4, p. 1-12, Abril, 2019. Disponível em: <https://www.pubvet.com.br/artigo/5743/estudo-retrospectivo-de-neoplasmas-em-animais-de-companhia-atendidos-no-hospital-de-cliacutenicas-veterinaacuterias-da-universidade-federal-de-pelotas-durante-2013-a-2017>

BATISTA, E.K.F. et al. Estudo retrospectivo de diagnósticos post-mortem de cães e gatos necropsiados no Setor de Patologia Animal da Universidade Federal do Piauí, Brasil de 2009 a 2014. **Brazilian Journal of Veterinary Research and Animal Science**. São Paulo, V. 53, n.1, p. 88-96, 2016. Disponível em: [https://www.bvs-vet.org.br/vetindex/periodicos/brazilian-journal-veterinary-research-and-animal-s/53-\(2016\)-1/](https://www.bvs-vet.org.br/vetindex/periodicos/brazilian-journal-veterinary-research-and-animal-s/53-(2016)-1/)

BENTUBO, H.D.L. et al. Expectativa de vida e causas de morte em cães na área metropolitana de São Paulo. **Ciência Rural**. Santa Maria, v. 37, n.4, p.1021-1026, julho/agosto, 2017. Disponível em: <https://www.scielo.br/j/cr/a/QkJhyLYgPvdwBKLTtkPfy9v/abstract/?lang=pt>

BORGES, I.L. et al. Diagnóstico citopatológico de lesões palpáveis de pele e partes moles em cães. **Revista Brasileira de Higiene e Sanidade Animal** V. 10, n.3, p. 382-395, julho/setembro, 2016. Disponível em: <http://www.higieneanimal.ufc.br/seer/index.php/higieneanimal/article/view/327>

BRAZ, P.H.; BRUM, K.B.; SOUZA, A.I.; ABDO, M.A.G.S. Comparação entre a citopatologia por biopsia com agulha fina e a histopatologia no diagnóstico das neoplasias cutâneas e subcutâneas de cães. **Pesquisa Veterinária Brasileira**. Rio de Janeiro, V. 36, n.3, p. 197-203, março, 2016. Disponível em: <https://www.scielo.br/j/pvb/a/TckMgCBrVRdqzTxQRd3NSM/abstract/?lang=pt>

BRAZ, P.H.; SILVA, N.R.; CENTENARO, J.R; GRUNITZKY, L. Citopatologia: uma forma de diagnóstico em casos de tumores de pele. **Brazilian Journal of Animal and Environmental Research**, Curitiba, V. 36, n.2, p. 334-344, Abril/Junho, 2020. Disponível em: <https://www.scielo.br/j/pvb/a/TckMgCBrVRdqqzTxQRd3NSM/abstract/?lang=pt>

COLETO, A. F. et al. Profile cytological tests, sensibility and specificity of fine needle puncture into skin and subcutaneous samples in dogs. **Brazilian Journal of Veterinary Medicine**, Rio de Janeiro, v. 38 n. 3, p.311–315, setembro, 2016. Disponível em: <https://rbmv.org/BJVM/article/view/119>

FETT, R.R. **Causas de morte nos gatos na região metropolitana de Porto Alegre no Sul do Brasil, entre 2017-2020**. Porto Alegre, 2021. 48p. . Tese (Doutorado em Ciências Veterinárias) Faculdade de Veterinária, Universidade Federal do Rio Grande do Sul, Porto Alegre, 2021. Disponível em: <https://lume.ufrgs.br/handle/10183/225757#:~:text=Foi%20poss%C3%ADvel%20concluir%20que%20as,e%20a%20lipidose%20hep%C3%A1tica%20idiop%C3%A1tica>.

FOALE, R.; DEMETRIOU, J. **Oncologia em pequenos animais**. 1. Ed. São Paulo: Elsevier, 2011. 224p.

FIGHERA, R.A. **Causas de morte e razões para eutanásia de cães**. Santa Maria, 2008. 172p. . Tese (Doutorado em Patologia Veterinária) Centro de Ciências Rurais, Universidade Federal de Santa Maria, Santa Maria, 2008. Disponível em: <https://repositorio.ufsm.br/handle/1/4032>.

FREITAS, J.L. **Causas de morte e razões de eutanásia em 1.355 cães: estudo retrospectivo (2005-2017)**. Salvador, 2019. 75p. Dissertação (Mestrado em Ciência Animal nos Trópicos) Escola de Medicina Veterinária e Zootecnia, Universidade Federal da Bahia, Salvador, 2019. Disponível em: <https://pesquisa.bvsalud.org/portal/resource/pt/vtt-213359>.

FURIAN, M.; SANDEI, C.F.C.S.; ROCHA, E.J.N. Estudo retrospectivo dos tumores mamários em caninos e felinos atendidos no hospital veterinário da FAMED entre 2003 a 2007. **Revista Científica Eletrônica de Medicina Veterinária**. Garça, V. 8, janeiro, 2007. Disponível em: <http://faef.revista.inf.br/site/e/medicina-veterinaria-8-edicao-janeiro-de-2007.html#tab714>

GRAÇA, R.F. Citologia para clínicos: como utilizar esta ferramenta diagnóstica. **Acta Scientiae Veterinariae**. Porto Alegre, V. 35, p. 267-269, 2007. Disponível em: <http://www.higieneanimal.ufc.br/seer/index.php/higieneanimal/article/view/327>

GRUNTZIG, K. et al The Swiss Canine Cancer Registry: A retrospective Study of Oncology of Tumours in Dogs in Switzerland from 1995 to 2008. **Journal of Comparative Pathology**. v. 152 n. 2-3, p.161–171, Fevereiro/Abril, 2015.

HAYES JUNIOR, H. M. The comparative epidemiology of selected neoplasms between dogs, cats and humans. A review. **European Journal of Cancer**, Elsevier, v.14, n.12, p.1299-1308, 1978. Disponível em: <https://www.sciencedirect.com/science/article/abs/pii/0014296478901111>

Instituto Nacional de Câncer José Alencar Gomes da Silva. **Estimativa 2020: Incidência de Câncer no Brasil**. Rio de Janeiro, 2019. 122p.

KRUCHEM, C. T. **Ser ou não ser diagnóstico - Citologia em medicina veterinária de animais de companhia**. Porto, 2015. 40p. Dissertação (Mestrado em Ciência Animal) Instituto de Ciências Biomédicas Abel Salazar, Universidade do Porto, Porto, 2015. Disponível em: <https://repositorio-aberto.up.pt/handle/10216/81910?locale=pt>

MAGALHÃES, A.M. Estudo comparativo entre citopatologia e histopatologia no diagnóstico de neoplasias caninas. **Pesquisa Veterinária Brasileira**. Rio de Janeiro, V. 21, n.1, p. 23-32, janeiro/março, 2001. Disponível em: <https://www.scielo.br/j/pvb/a/q867WY94gdp4gJzY4Sd4Jmd/?lang=pt>

OLIVEIRA, G.B.P. **Estudo retrospectivo de neoplasias diagnosticadas em gatos pelo laboratório de patologia animal da Universidade Federal Rural da Amazônia de 2014 a 2018**. Belém, 2019, 42p. Trabalho de Conclusão de Curso (Bacharel em Medicina Veterinária). Universidade Federal Rural da Amazônia, Belém, 2019.

OLIVEIRA, A.P. Utilização do exame citológico no diagnóstico de afecções de cães e gatos. **Research, Society and Development Journal**. CDRR, Vargem Grande Paulista, V.10, n.12, Setembro, 2021. Disponível em: <https://rsdjournal.org/index.php/rsd/issue/view/84>

Peleteiro, M.C. et al. **Atlas de Citologia Veterinária**. 1. ed. Lisboa: Lidel, 2011. 308p.

RASKIN, R. E.; MEYER, D. **Citologia clínica de cães e gatos – Atlas colorido e guia de interpretação**. 2. ed. Rio de Janeiro: Elsevier, 2011. 472p.

ROSSETTO, V.J.V. Frequência de neoplasmas em cães diagnosticados por exame citológico: estudo retrospectivo em um hospital-escola. **Semina: Ciências Agrárias**, Londrina, v. 30, n. 1, p. 189-200, janeiro/março, 2009.

ROWELL, J.L.; MCCARTHY, D.O.; ALVAREZ, C.E. Dog models of naturally occurring cancer. **Trends of Molecular Medicine**. V.17, n.7, p.380-388, Julho, 2011. Disponível em: <https://pubmed.ncbi.nlm.nih.gov/21439907/>

ROSOLEM, M.C et al. Estudo retrospectivo de exames citológicos realizados em um hospital veterinário escola em um período de cinco anos. **Arquivo Brasileiro de Medicina Veterinária e Zootecnia**, V.65, n.3, p. 735-741, Junho, 2013. Disponível em: <https://www.scielo.br/j/abmvz/a/cvZ8Nd9wP5vXRdrSDPbMykS/abstract/?lang=pt>

SILVA, S.A. et al. Exame citopatológico na medicina veterinária. *Brazilian Journal of Development*, Curitiba, v.6, n.6, p.39519-39523, Junho, 2020. Disponível em: https://www.brazilianjournals.com/index.php/BRJD/article/view/12011?_cf_chl_tk=zEbVwt.AYd.8tWb4QVoXUXyXomlZjDx2RRCeon5CH.s-1637395830-0-gaNycGzNCv0

TOGNI, M. et al. Causas de morte e razões para eutanásia em gatos na região central do Rio Grande do Sul (1964-2013). **Pesquisa Veterinária Brasileira**, v.28, n.4, p.741-750, Abril, 2018.

VARALLO, G.R. Diagnóstico comparativo entre a histopatologia e citologia por capilaridade com agulha de insulina nas neoplasias mamárias caninas. Jaboticabal, 2013. 71p. Dissertação (Mestrado em Cirurgia Veterinária). Faculdade de Ciências Agrárias e Veterinárias, Universidade Estadual Paulista, 2013. Disponível em: <https://repositorio.unesp.br/handle/11449/88998?locale-attribute=es>

VENTURA, R.F.A.; COLODEL, M.M.; ROCHA, N.S. Exame citológico em medicina veterinária: estudo retrospectivo de 11.468 casos (1994-2008). **Pesquisa Veterinária Brasileira**, v.32, n.11, p.1169-1173, Novembro, 2012. Disponível em: <https://www.scielo.br/j/pvb/a/5VkrZFRhg8YgRzDSZKSqhv/?lang=pt>

VILLAMIL, J.A. et al. Identification of the most common cutaneous neoplasms in dogs evaluation of breed and age distributions for selected neoplasms. **Journal of the American Veterinary Medical Association**. Pubfactory. V.239, n,7, Outubro, 2011. Disponível em: <https://avmajournals.avma.org/view/journals/javma/239/7/javma.239.7.960.xml>

WITHOEFT, J.A. et al. Causes of death and euthanasia in domestic cats in the Santa Catarina Plateau (1995-2015). **Pesquisa Veterinária Brasileira**, v.39, n.3, p.192-200, Março, 2019. Disponível em: <https://pesquisa.bvsalud.org/portal/resource/pt/biblio-1002795?src=similardocs>.